

Anatomija porodne poti

ANATOMIJA PORODNE POTI

- Koščeni del : kosti male medenice (križnica, sednici, sramnici, del črevnice in trtica)
- Mehka porodna pot : - spodnji segment maternice
 - maternični vrat
 - nožnica
 - mišično dno medenice
 - zunanje spolovilo

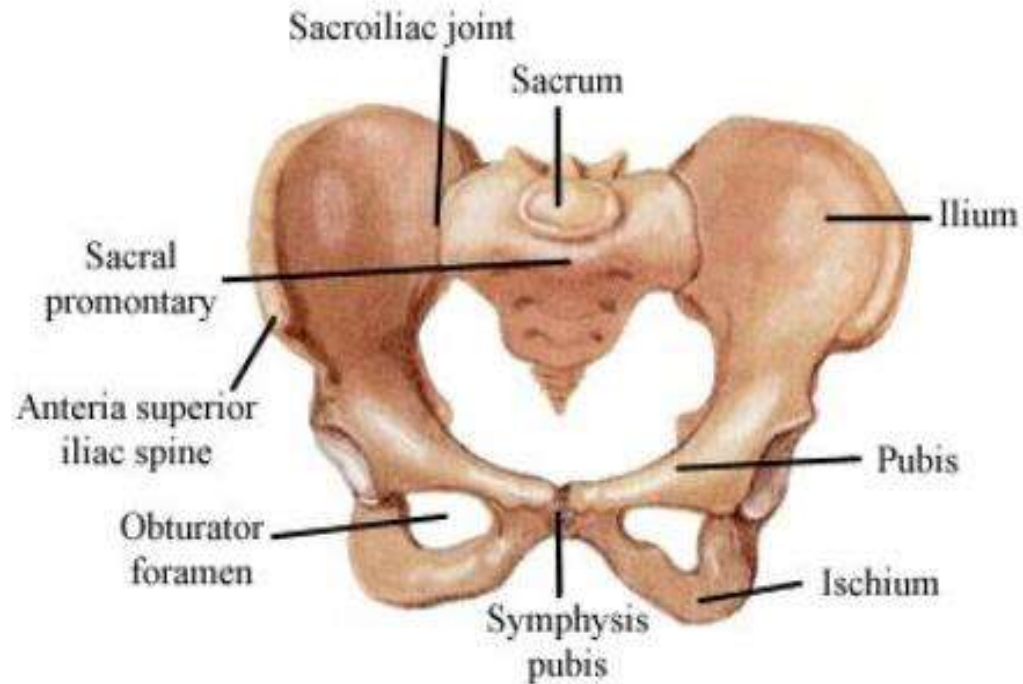
MEDENICA / PELVIS /

- Kolčnica / os coxae /
- Križnica / os sacrum /
- Trtica / os coccygis /

Kolčnica : Črevnica / os ilium /
Sednica / os ischi /
Sramnica / os pubis /

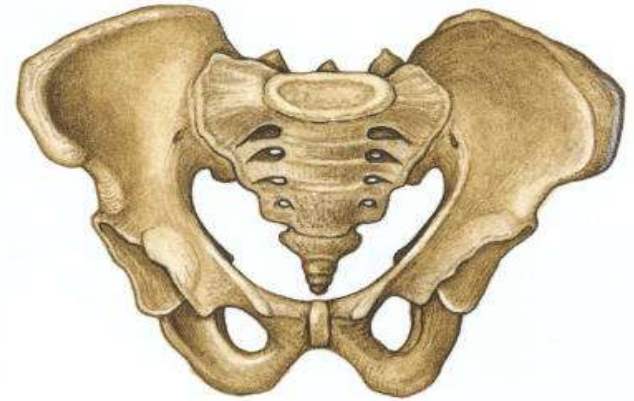3 sklepi: 2 sakroilealna
sakrokokcigealni

Med sramnicama hrustanec
/ interpubis /

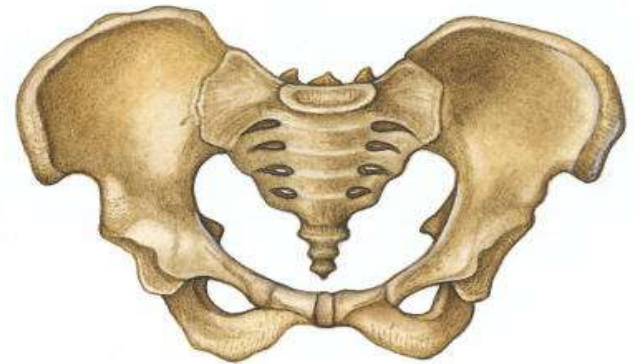


MEDENICA / PELVIS /

- Moška medenica – bolj lijasta



- Ženska medenica – bolj plitva, bolj prostorna, in se proti medeničnemu izhodu nekoliko zožuje.



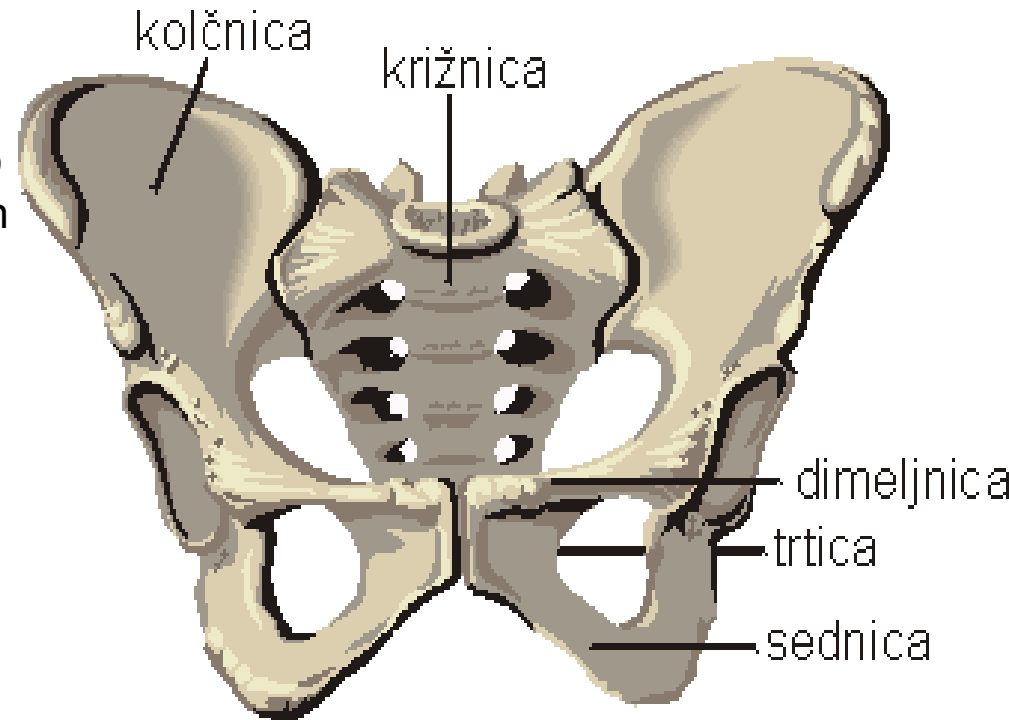
MEDENICA / PELVIS /

- Velika medenica - porodniško ni pomembna - iz njenih mer sklepamo na pravilnost/ nepravilnost male medenice
- Mala medenica - zelo pomembna pri porodu
- Linea terminalis / od brda, po križnici, črevnici, črevnično sramnični grči, sramničnem grebenu in hrgici do simfize in po drugi strani nazaj
- Promontorium / brdo /
- Michaelis-ov romb

LINEA TERMINALIS

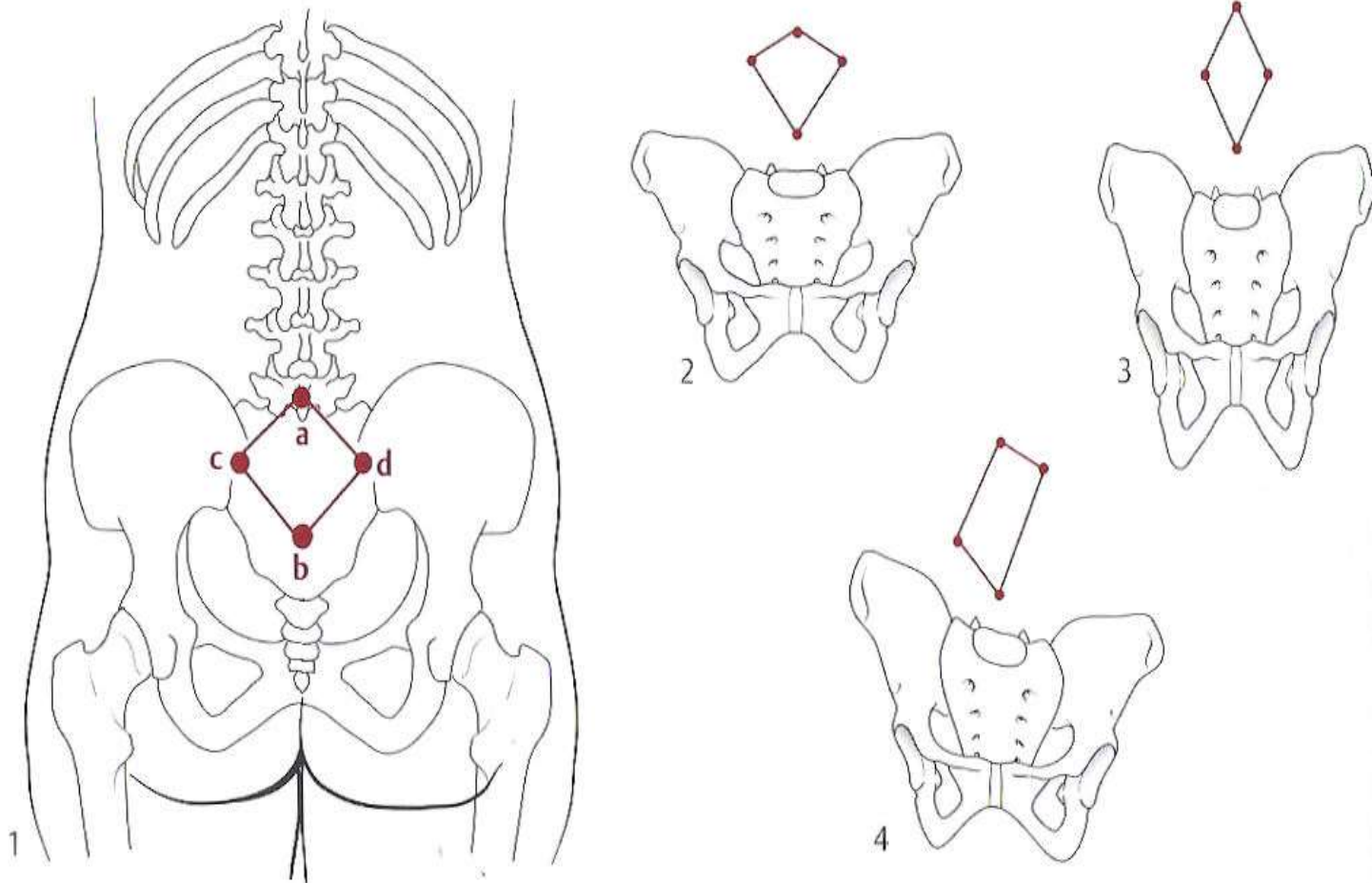
- **Linea terminalis :**

od brda, po križnici, črevnici, črevnično sramnični grči, sramničnem grebenu in hrgici do simfize in po drugi strani nazaj



MICHAELIS-ov romb

- Nam pove ali je medenica pravilno grajena – romb je simetričen



Mere velike medenice

- OBSEG MEDENICE

/90-95 cm/

1. DISTANTIA SPINARUM

/ 25 -26 cm/ razdalja med
sprednjimi črevničnimi ostmi /

2. DISTANTIA CRISTARUM

/ 28 – 29 cm/ med najbolj
oddaljenimi točkami črevničnih
grebenov

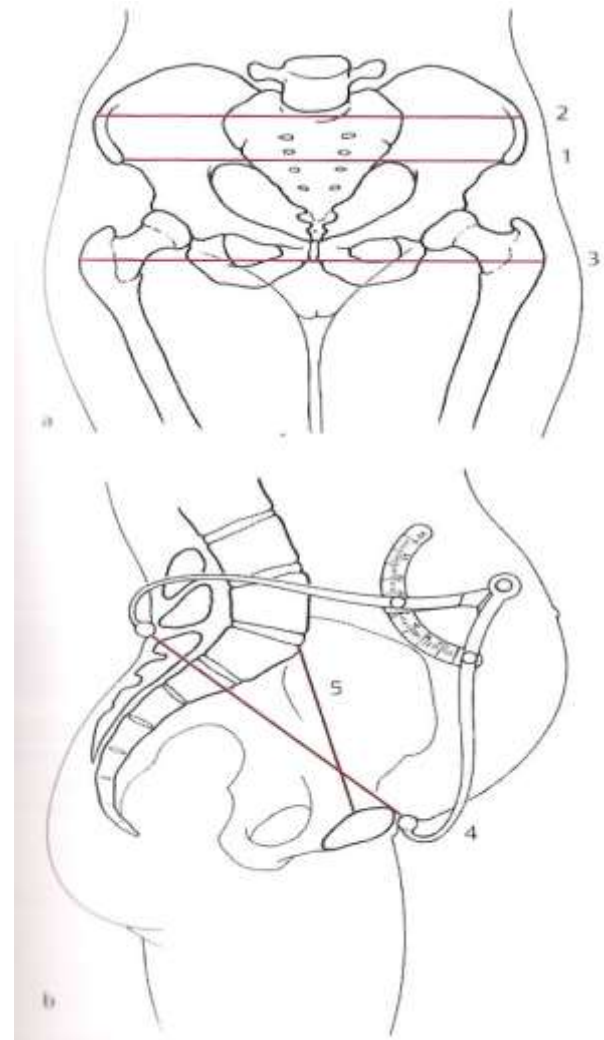
3. DISTANTIA TROCHANTERICA

/ 31 – 32 cm/ med stegneničnimi
grčami

4. CONJUGATA EXTERNA

/ 20 CM/ zunanji vzdolžni premer –
BAUDELOQUEOV premer

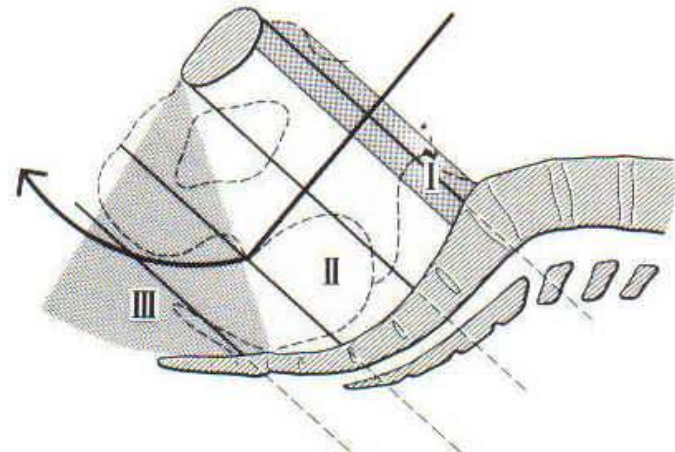
5. CONJUGATA VERA



Kostni kanal

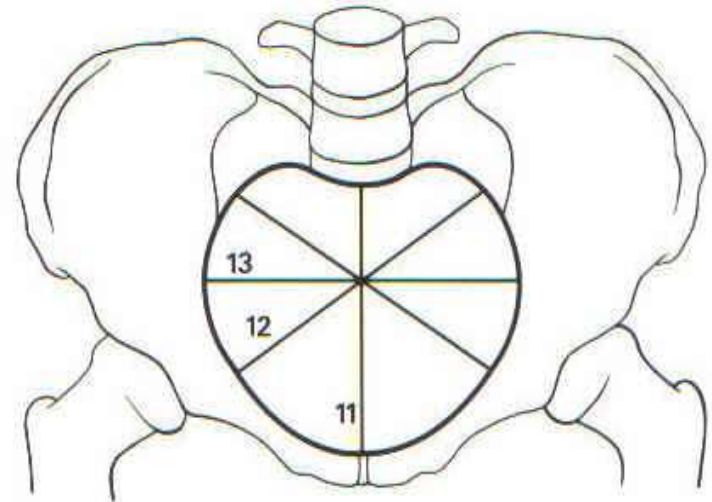
- Določa obliko, širino in smer porodne poti
- Nanj se pripenja mehkovivni kanal
- Razdelimo na: - medenični vhod
 - medenično sredino
 - medenično ožino
 - medenični izhod

vodilna črta –axis pelvis



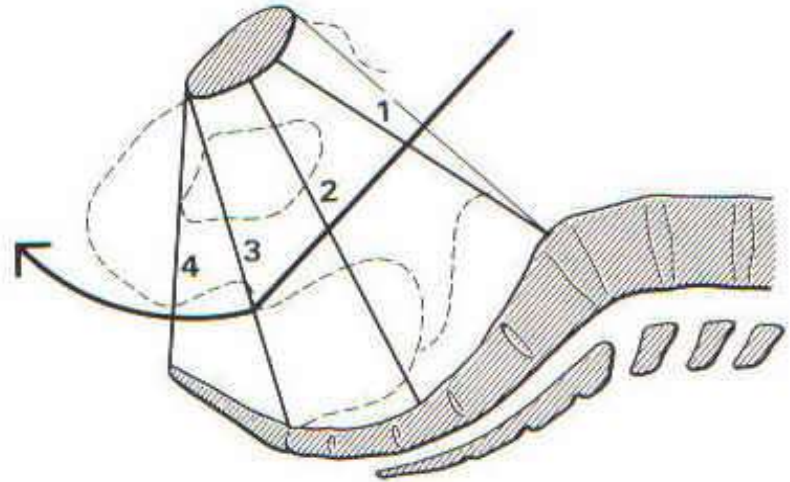

Medenični vhod

- je prečno ovalen (prečni premer je daljši od vzdolžnega)
- vzdolžni premer (conjugata vera) - od zadnjega roba simfize do sredine brda) = 11 cm
- prečni premer (povezuje obe najbolj oddaljeni točki lineje terminalis) = 13cm



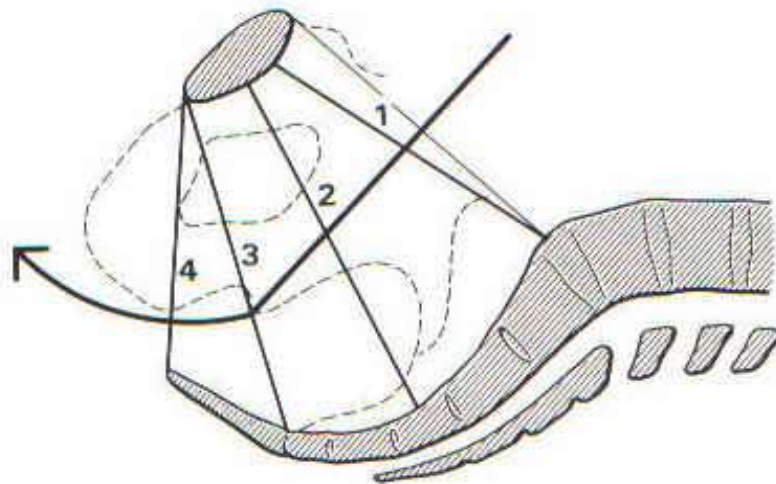

Medenična sredina

- Okrogla ploskev , ki jo omejujejo :
 - zadaj sredina spodnje ploskve križnice (3 sakralno vretenc)
 - ob straneh sredina ponvice kolčnega sklepa
 - spredaj simfiza
- Vzdožni in prečni premer = 12 cm



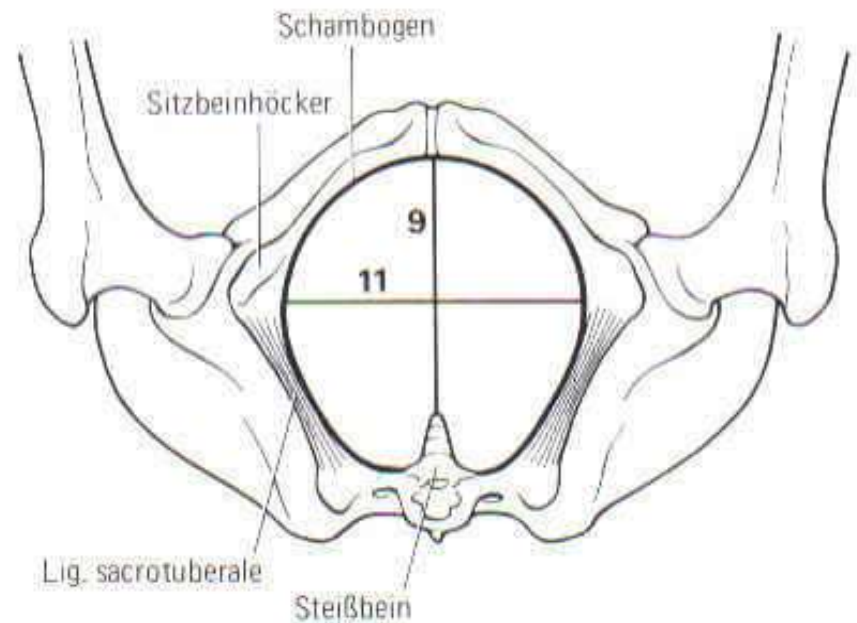
Medenična ožina

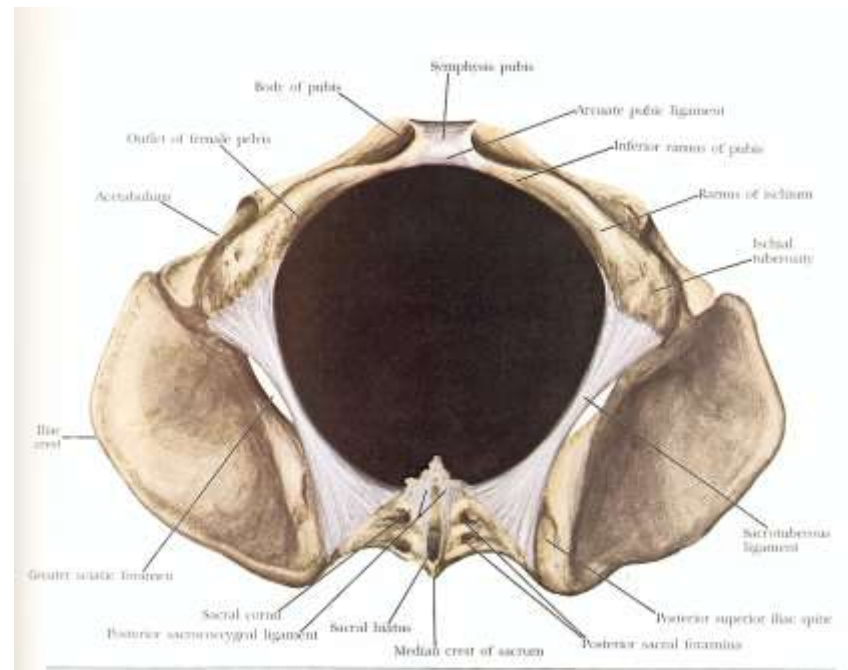
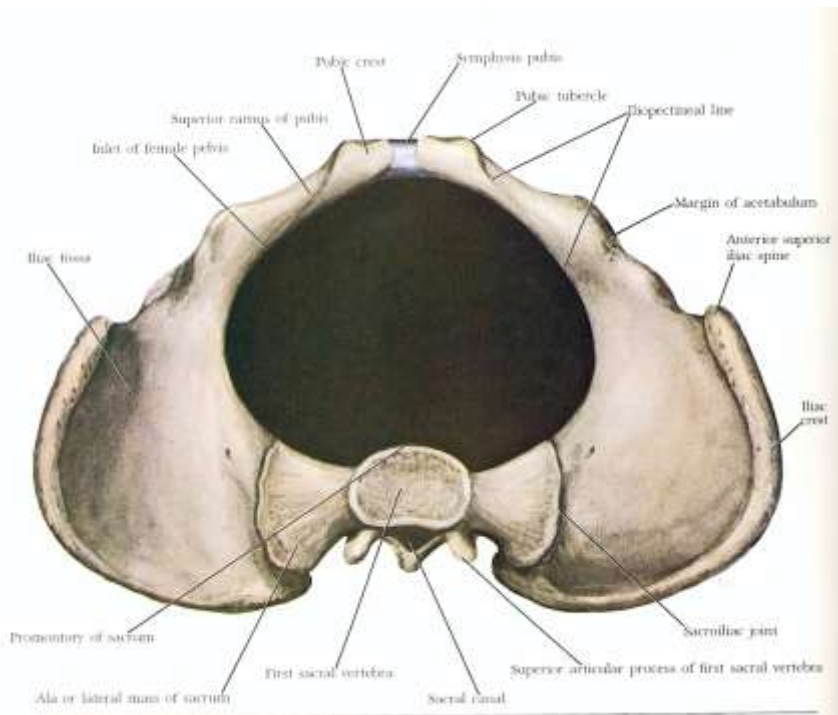
- Najožji del, ki jo omejujejo :
 - zadaj križnično trtični sklep
 - ob straneh sednični osti
 - spredaj spodnji rob simfize
- Vzdožni premer = 11 cm
- Prečni premer = 10 cm (**INTERSPINALNA ČRTA**)



Medenični izhod

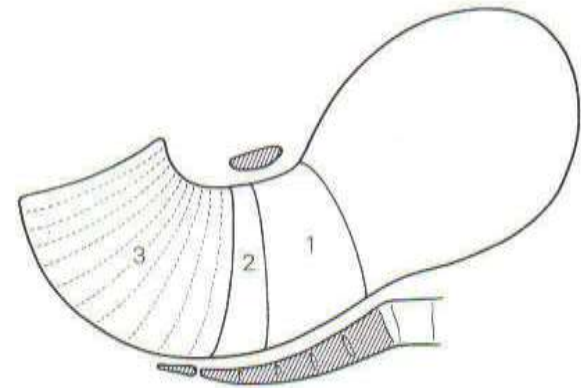
- vzdolžno ovalen :
 - zadaj vrh trtice
 - spredaj spodnji rob simfize
 - sednični grči
- Vzdolžni premer = 9 cm
- Prečni premer = 11 cm



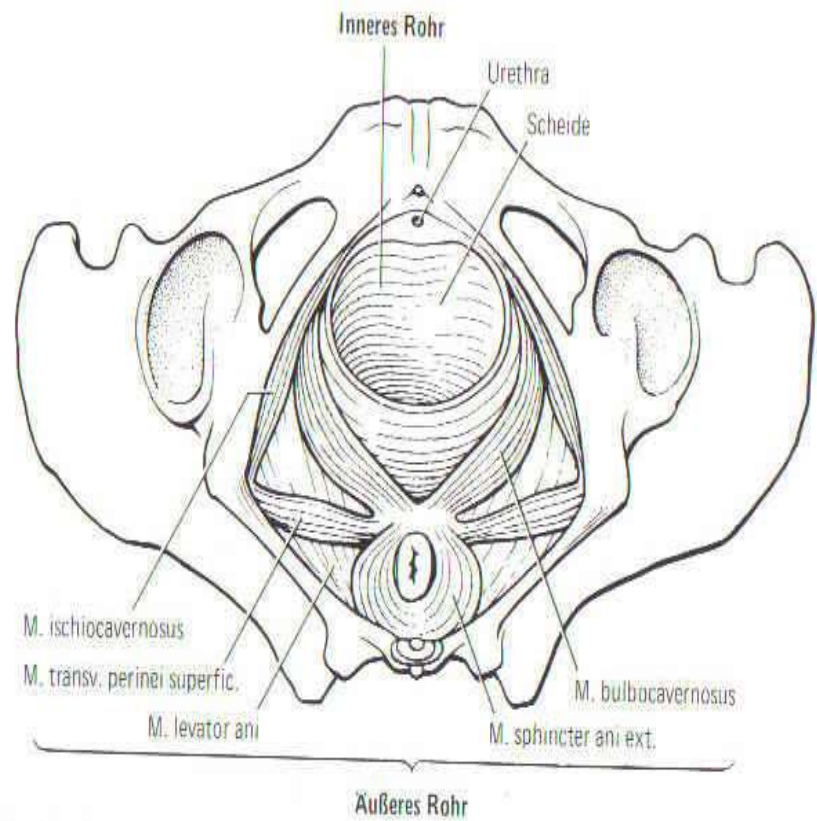
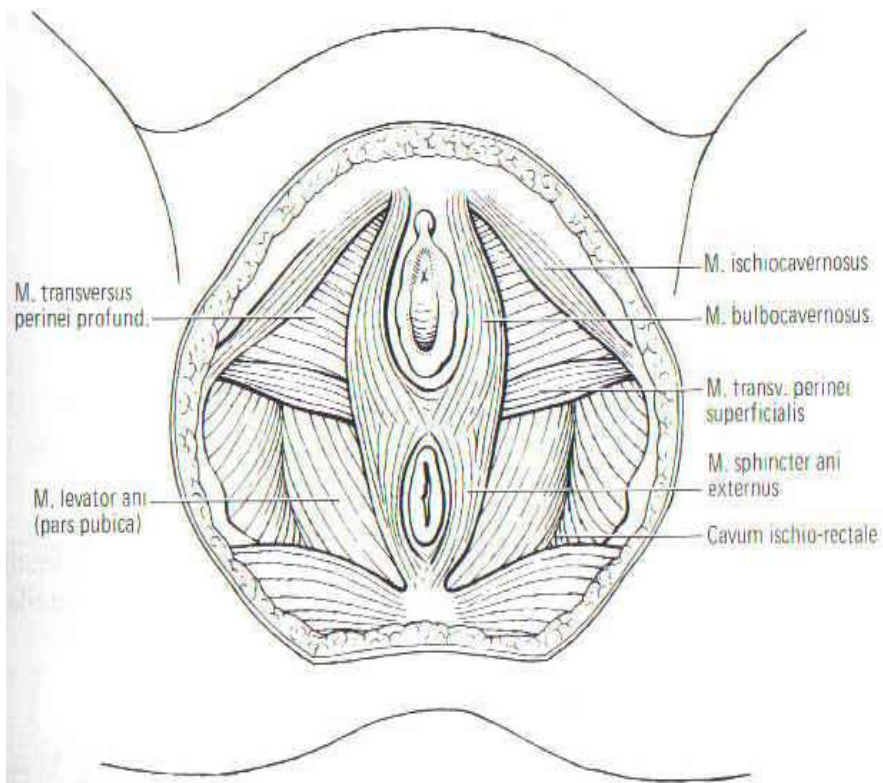


Mehkotivni kanal

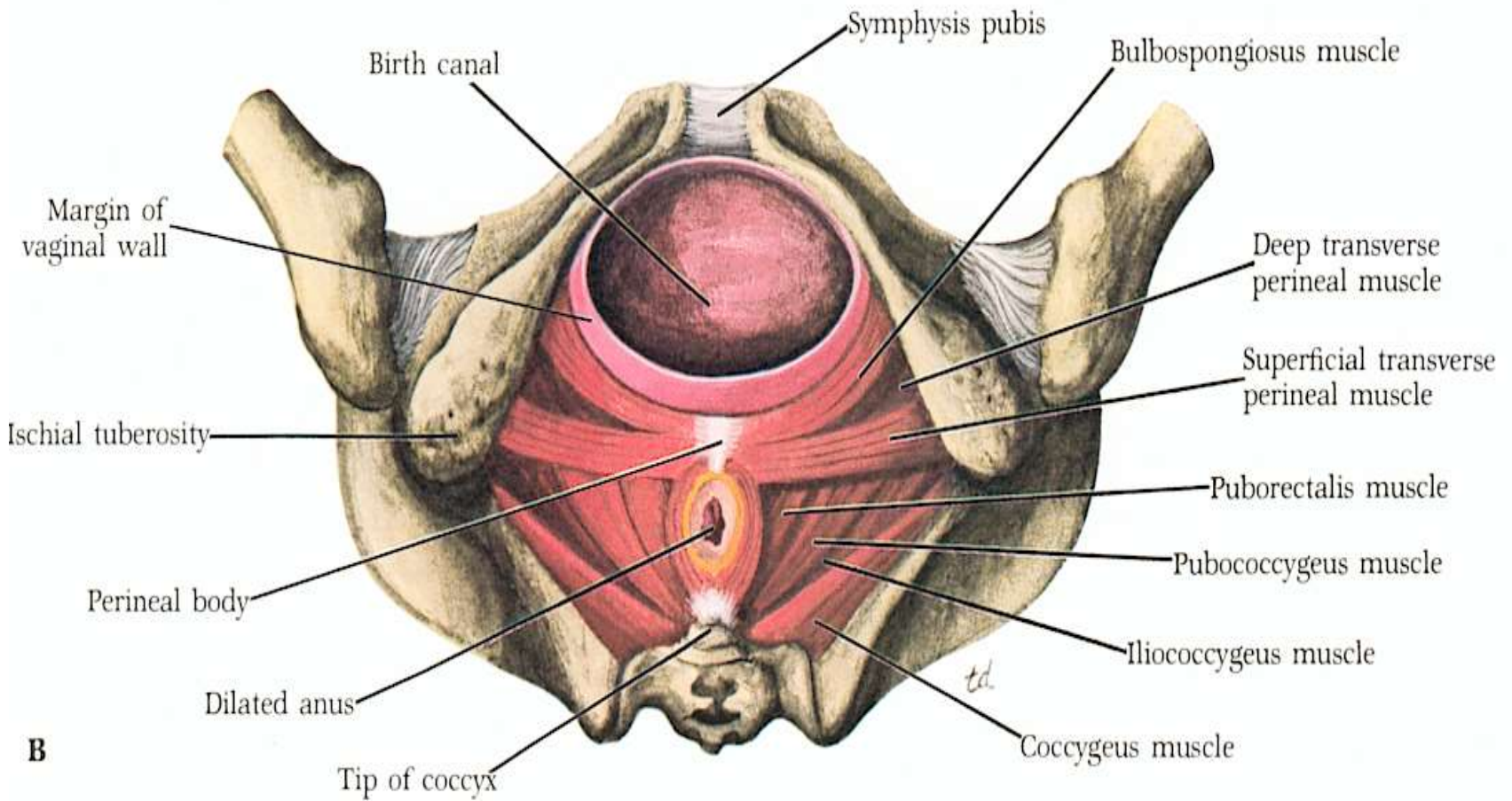
- Dve ena na drugo nataknjeni cevi :
 - dolga notranja cev :
 - spodnji uterini segment
 - maternični vrat
 - nožnica in zunanje spolovilo
 - kratka zunanja cev :
 - mišice medeničnega dna



Mišice medeničnega dna



Presredek (perineum)



Presredek (perineum)

