

ATIPIČNI POLOŽAJ SPOLOVIL

PREDAVANJE ZA ŠTUDENTE ECM

Prof. dr. Iztok Takač, dr. med., svetnik

PRAVILNA LEGA MATERINICE

- anteverzija (nagnjena naprej)
- antefleksija (upognjena naprej)
- v sredini medenične votline

OMEJITEV MATERNICE

- ZGORAJ: linea terminalis

- SPODAJ: linea interspinalis

NEPRAVILNE LEGE MATERNICE

- 1. hiperantefleksija**
- 2. retroverzija-fleksija, lateroverzija-fleksija**
- 3. antepozicija, retropozicija, lateropozicija**
- 4. elevacija, descensus, prolapsus**
- 5. rotacija**
- 6. inverzija**

1. HIPERANTEFLEKSIJA

(preveč naprej upognjena maternica)

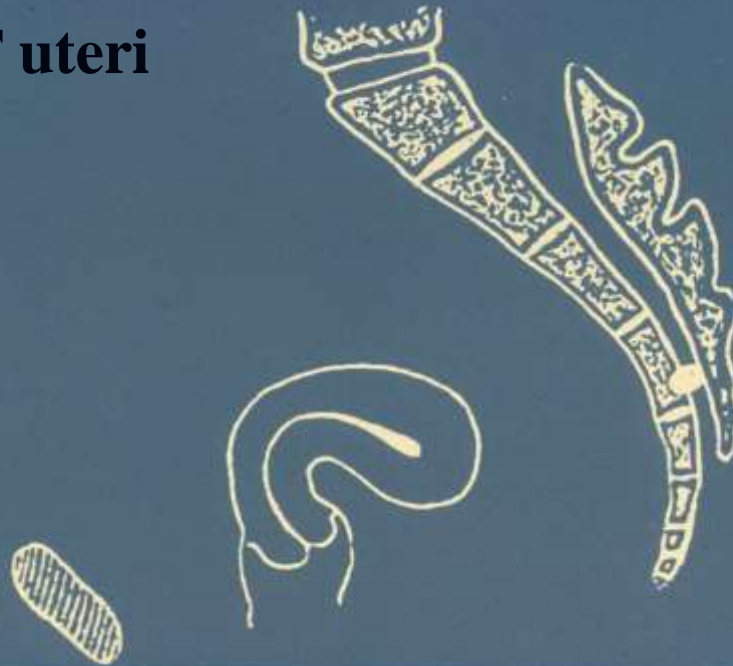- najpogosteje prirojena
- lahko je posledica tumorja maternice ali jajčnikov
- zdravljenje navadno ni potrebno



2. RETROVERZIJA-FLEKSIJA in LATEROVERZIJA-FLEKSIJA (preveč navzad ali v stran nagnjena in upognjena maternica)

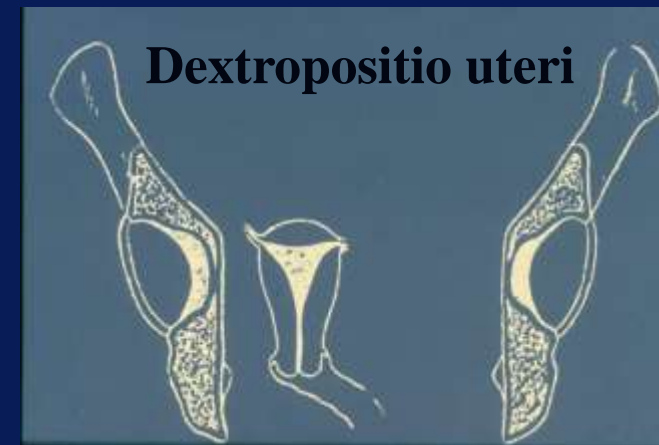
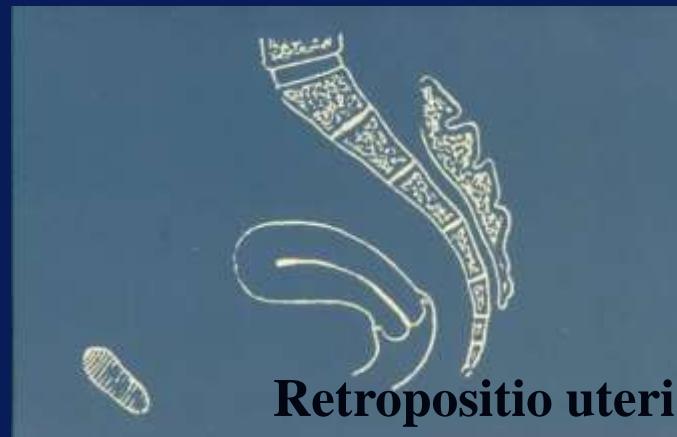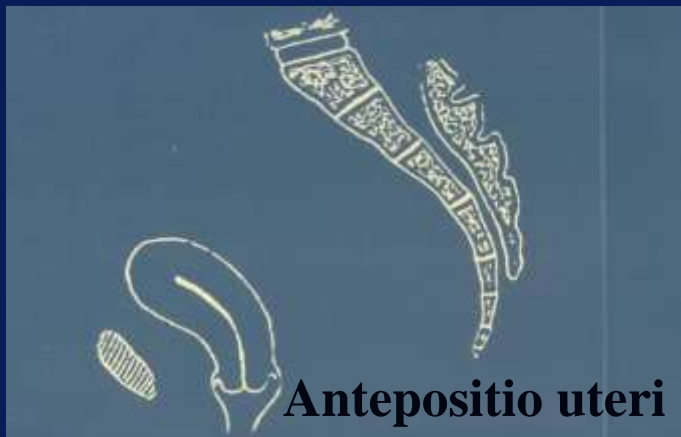- prirojena ali pridobljena
- mobilna ali fiksirana
- brez simptomov ali z njimi
- zdravljenje navadno ni potrebno

RVF uteri



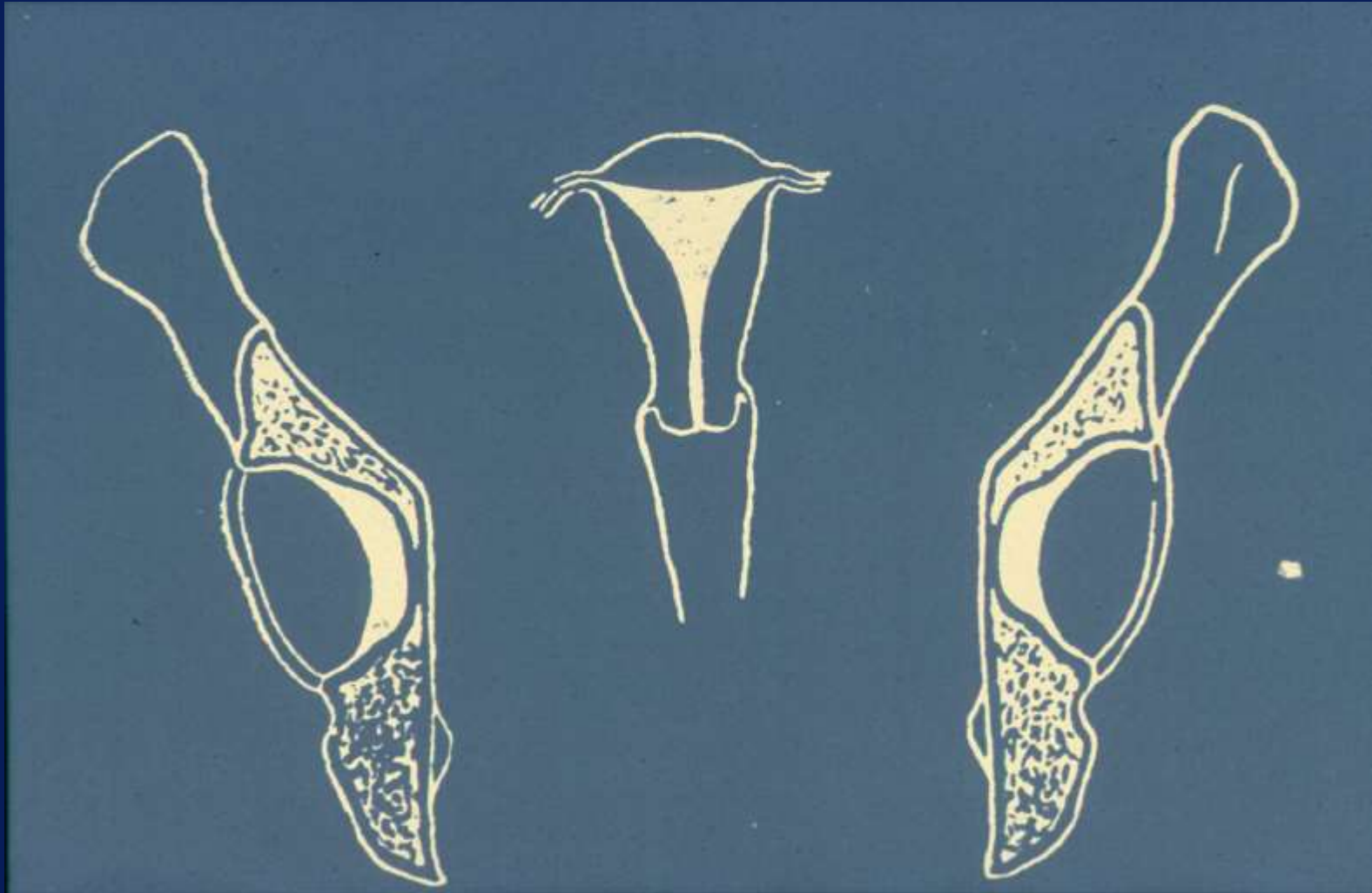
3. ANTEPOZICIJA, RETROPOZICIJA in LATEROPOZICIJA (navzpred, navzad ali na stran pomaknjena maternica)

- posledica vnetja parametrijev
- bolečine, disparevnija, neplodnost
- zdravljenje: kot pri kroničnih vnetjih



4. ELEVACIJA, DESCENSUS in PROLAPSUS (dvignjena, povešena in izpadla maternica)

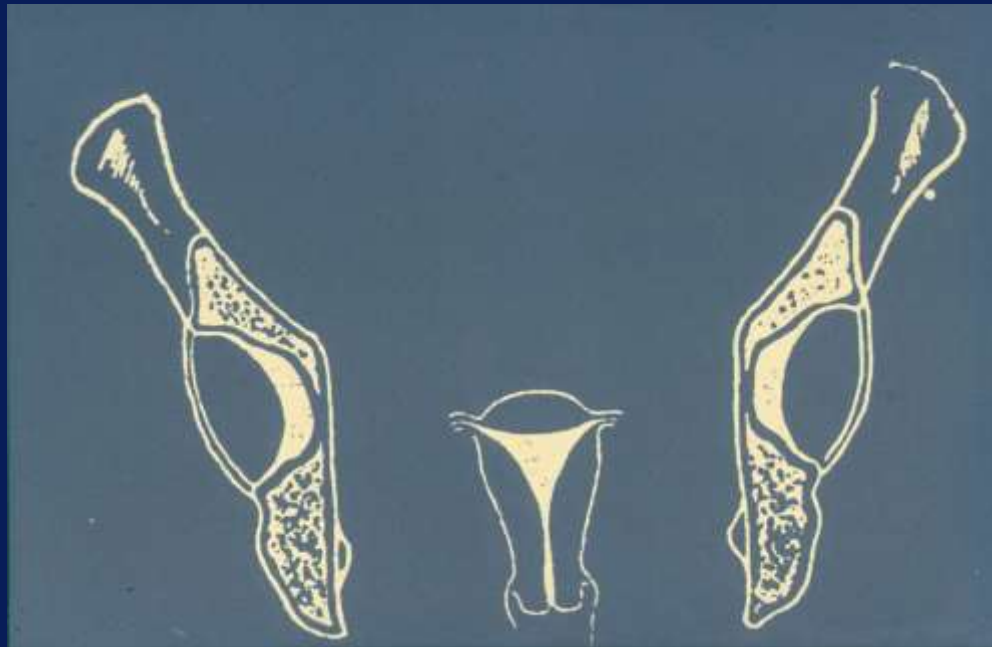
- elevacija: poln mehur, tumorji, zarastline
- descensus in prolapsus: slabost suspenzornega in sustenzornega sistema maternice, tumorji, nosečnost
- pritisk navzdol, bolečine v trebuhu in križu, uhajanje in zapora seča, težave pri iztrebljanju



Elevatio uteri

DESCENSUS UTERI

- maternični vrat sega pod interspinalno črto
- spremlja ga:
 - descensus nožnice
 - povešen mehur (cystocele)
 - povešena danko (rectocele)



PROLAPSUS UTERI

- **NEPOPOLNI:** vrat maternice je pod, svod pa nad črto, ki povezuje spodnji rob simfize in konec trtice
- **POPOLNI:** svod maternice je pod črto, ki povezuje spodnji rob simfize in konec trtice

ZDRAVLJENJE DESCENSUSA in PROLAPSA

- KONSERVATIVNO

- vaje po Keglu**
- pesarji**

- OPERATIVNO

- colporrhaphia anterior**
- colporrhaphia posterior**
- ekstirpacija maternice po Stoecklu**

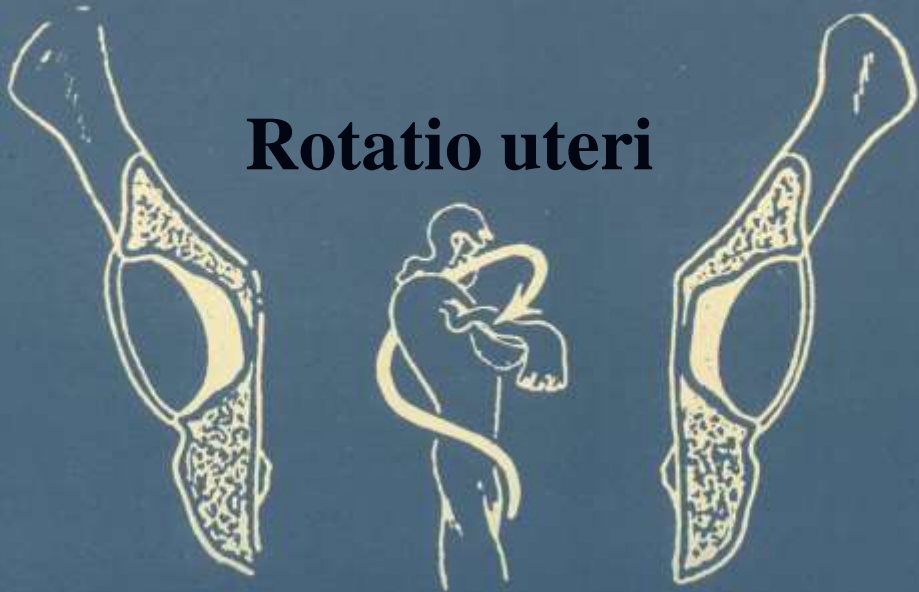5. ROTACIJA in TORZIJA

(zasukana in zavita maternica)

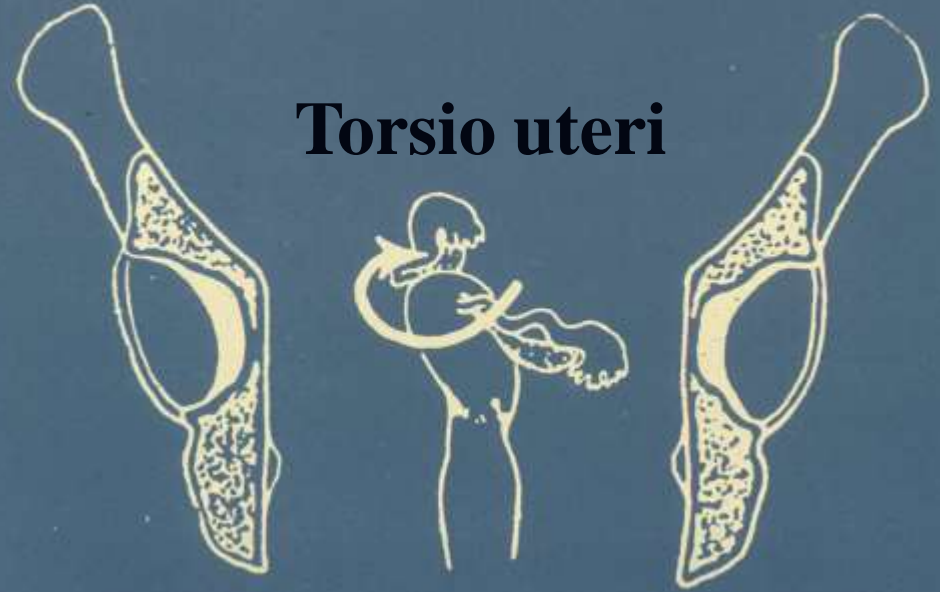- **ROTACIJA:** zasukana okoli vzdolžne osi v celoti(po vnetjih)

- **TORZIJA:** okoli vzdolžne osi zasukano samo telo-pri tumorjih

Rotatio uteri



Torsio uteri



6. INVERZIJA MATERNICE **(maternica je obrnjena)**

- maternična sluznica je na površini
- adneksi so v inverzijskem lijaku
- po porodu, zaradi tumorja ali atonije tkiva
- zdravljenje je operativno