

GINEKOLOŠKA ONKOLOGIJA

PREDAVANJE ZA ŠTUDENTE ECM

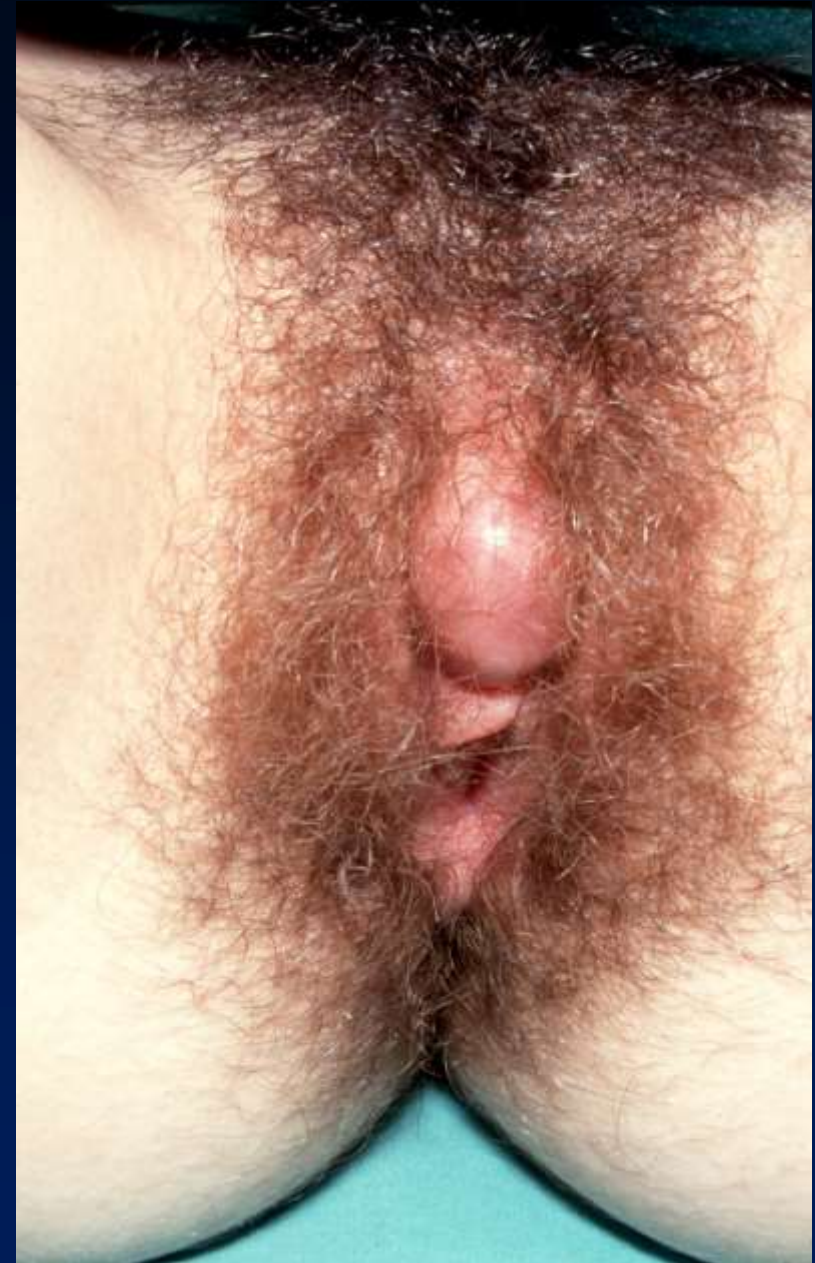
Prof. dr. Iztok Takač, dr. med., svetnik

TUMORJI ZUNANJEGA SPOLOVILA (VULVE)

- 1. ciste vulve**
- 2. benigni tumorji**
- 3. maligni tumorji**

1. CISTE VULVE

- lojne ciste (ateromi)
- ciste Bartholinove žleze
- ciste Nuckovega kanala

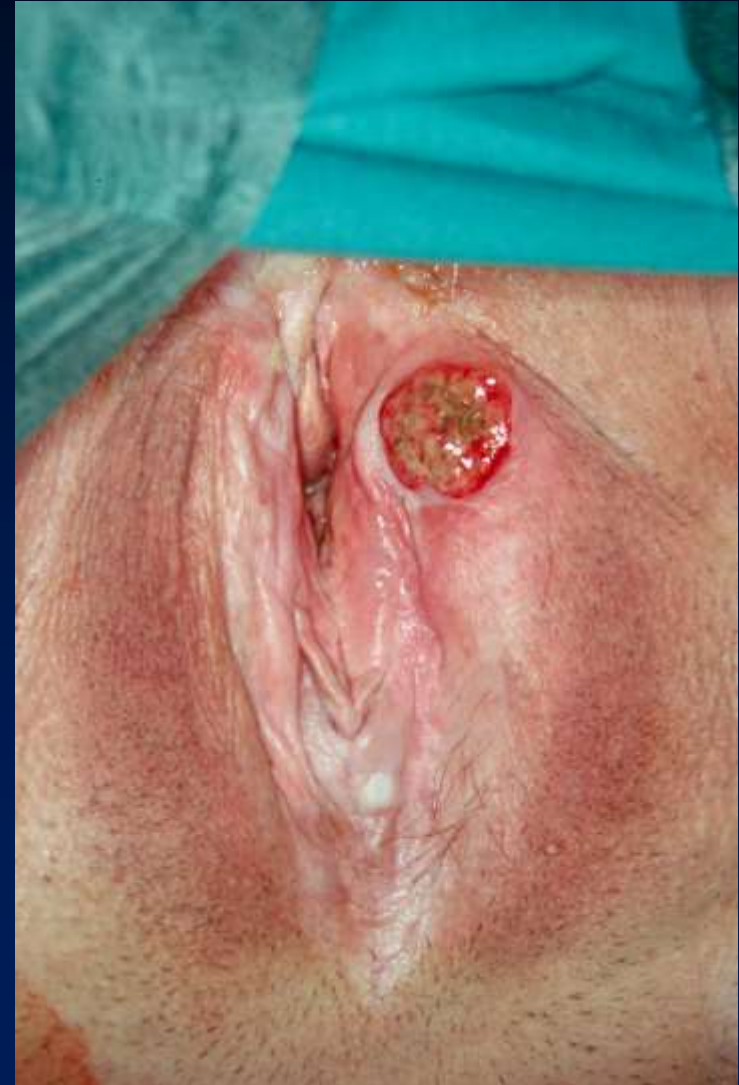

2. BENIGNI TUMORJI VULVE

- condylomata acuminata**
- fibromi(iz vezivnega tkiva)**
- lipomi(iz maščobnega tkiva)**
- hidradenomi**
- pigmentna znamenja**
- endometrijoza**
- elefantiaza (filarijaza)**

3. MALIGNI TUMORJI VULVE

- **karcinom**
- **maligni melanom**
- **bazeocelularni karcinom**



CARCINOMA VULVAE

FIGO

TNM

	Primarnega tumorja ni možno ugotoviti	TX
	Ni znakov primarnega tumorja	T0
0	Carcinoma in situ (preinvazivni karcinom)	Tis
I	Tumor omejen na vulvo ali perinej, premer do 2 cm	T1
IA	stromalna invazija do 1.0 mm	T1a
IB	stromalna invazija nad 1.0 mm	T1b
II	Tumor omejen na vulvo ali perinej, premer nad 2 cm	T2
III	Invazija: spodnje uretre, vagine, anusa in/ali + unilateralne LN	T3
IV		T4
IVA	Invazija: sluznice mehurja, rektuma, zgornje uretre ali fiksiran na kost in/ali + bilateralne LN	
IVB	Oddaljeni zasevki, vključno pelvične bezgavke	

MALIGNOMA VULVAE

HISTOPATOLOŠKI TIPI

- **VIN 3 - vulvarna intraepitelna neoplazija, stopnje 3; ca in situ**
- **ploščatocelični karcinom (85-90%)**
- **maligni melanom**
- **verukozni karcinom**
- **Pagetova bolezen vulve**
- **adenokarcinom**
- **bazocelični karcinom**
- **karcinom Bartholinove žleze**
- **sarkom**

CARCINOMA VULVAE (C51)

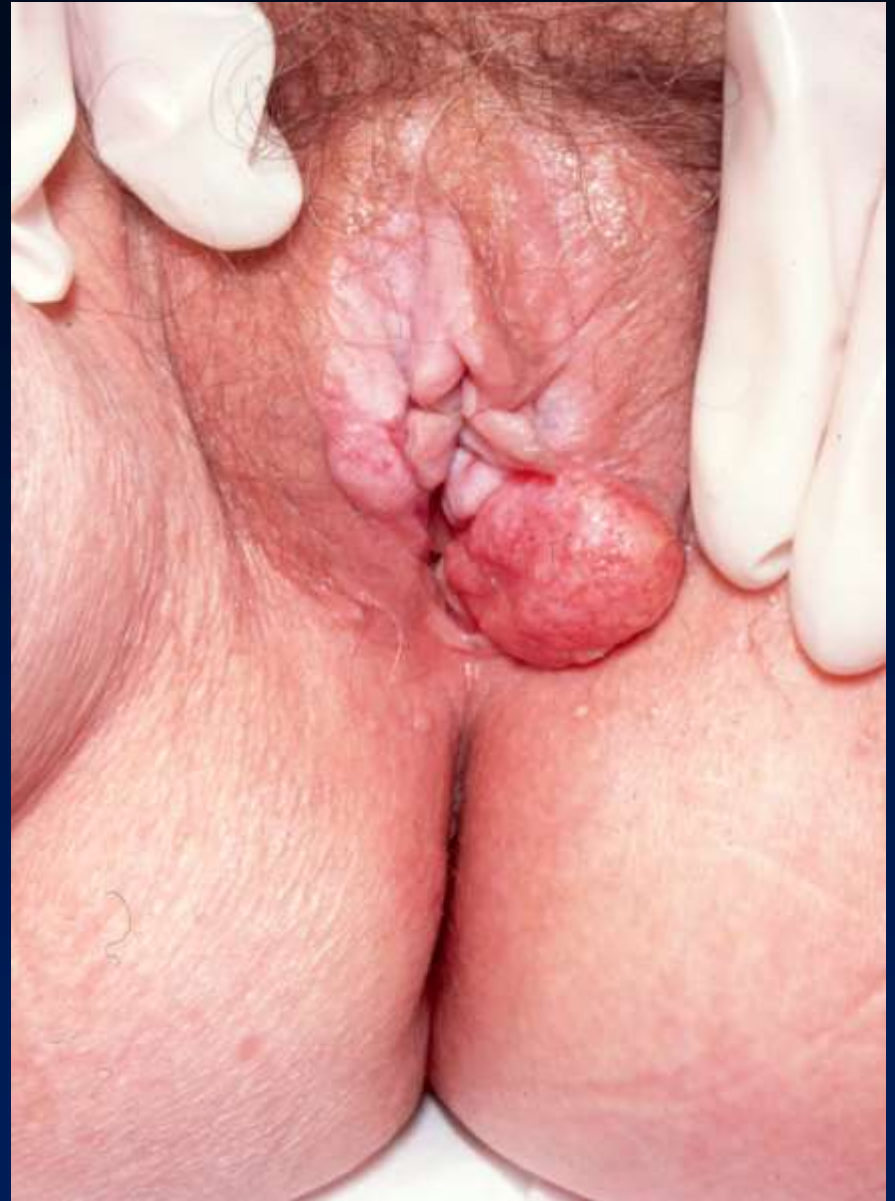EPIDEMIOLOGIJA

- redek karcinom (4-5% rakov ženskih spolovil)
- bolezen starejših
- 55 novih primerov na leto (SI, 2004)
- incidenca: 5,5/100000 (SI, 2004)
- najvišja incidenca po 80. letu (46,0), (SI, 2004)

CARCINOMA VULVAE

SIMPTOMI IN ZNAKI

- srbenje (pruritus)
- draženje (iritacija)
- zatrdlina
- bolečine
- izcedek



CARCINOMA VULVAE

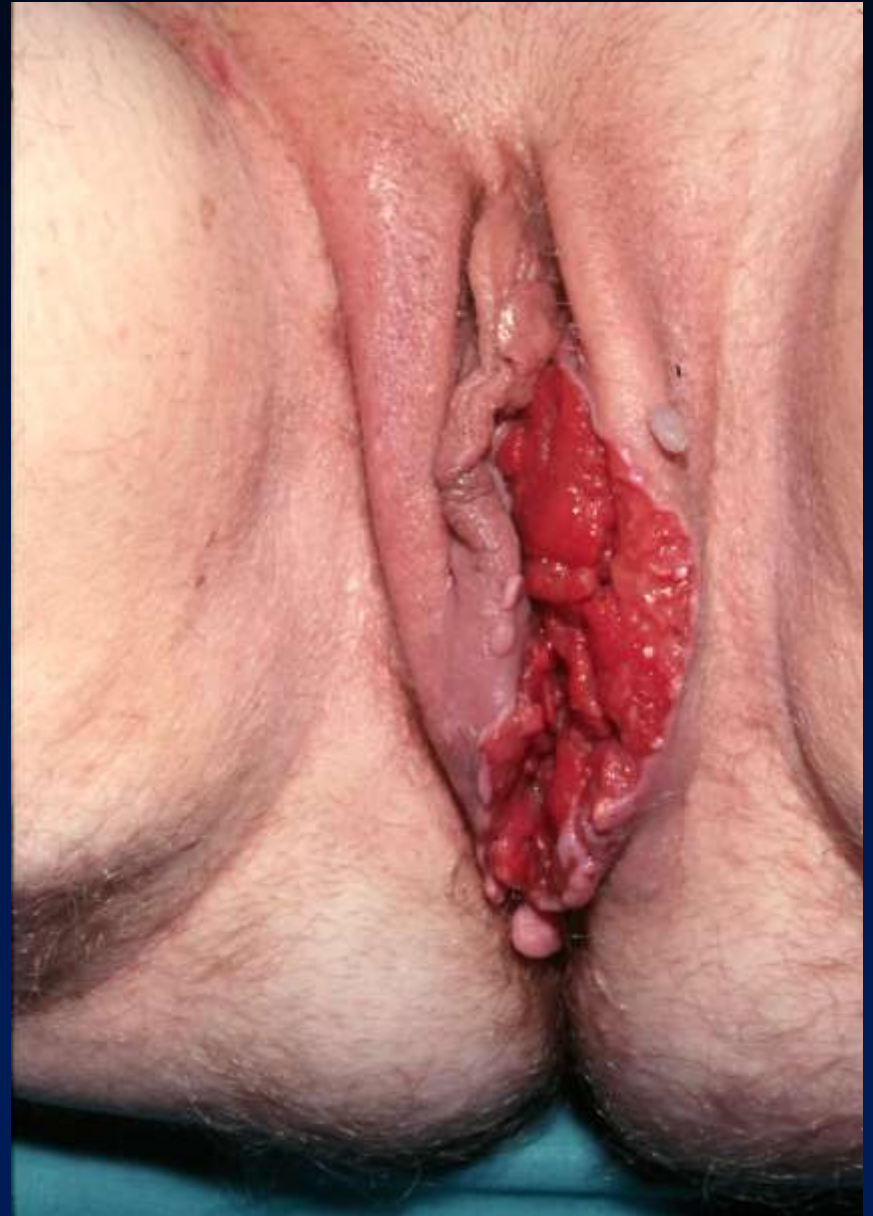DIAGNOSTIČNI POSTOPKI

- anamneza in klinični pregled
- vulvoskopija (5% očetna kislina)
- biopsija
- krvna slika, retenti, jetrni testi
- PAP bris cerviksa, kolposkopija
- Rtg p/c
- CT medenice in dimelj

CARCINOMA VULVAE

ZDRAVLJENJE

- kirurško
- RT
- KT
- kombinirano



CARCINOMA VULVAE

5-letno PREŽIVETJE

I	86.5 %
II	67.7 %
III	40.3 %
IV	21.7 %

TUMORJI NOŽNICE (VAGINE)

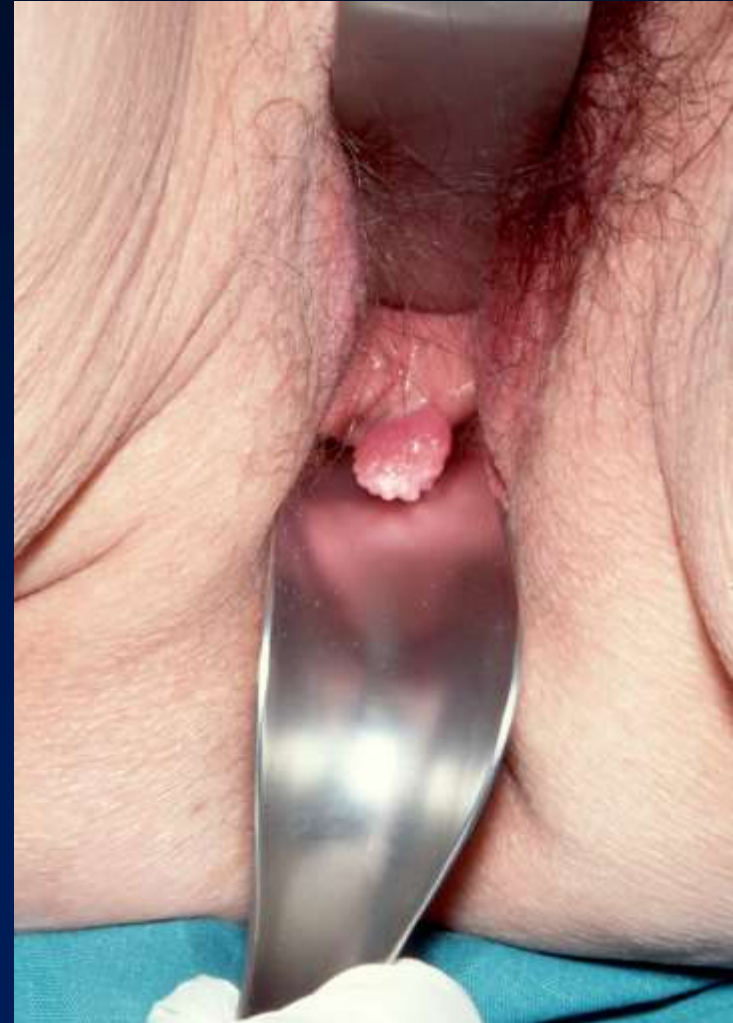1. ciste vagine
2. benigni tumorji
3. maligni tumorji

1. CISTE VAGINE

- Gartnerjeve ciste
- inkluzijske ciste

2. BENIGNI TUMORJI VAGINE

- fibromiomi
- condylomata acuminata
- endometrioza



3. MALIGNI TUMORJI VAGINE

- karcinom**
- horiokarcinom**

CARCINOMA VAGINAE

FIGO

TNM

	Primarnega tumorja ni možno ugotoviti	TX
	Ni znakov primarnega tumorja	T0
0	Carcinoma in situ (VAIN 3, preinvazivni karcinom)	Tis
I	Tumor omejen na steno vagine	T1
II	Tumor invadira paravaginalno tkivo	T2
III	Tumor sega do medenične stene	T3
IVA	Tumor invadira sluznico mehurja ali rektuma in/ali se širi izven medenice	T4
IVB	Oddaljeni zasevki	M1

MALIGNOMA VAGINAE

HISTOPATOLOŠKI TIPI

- **VAIN 3 - vaginalna intraepitelna neoplazija, stopnje 3; ca in situ**
- **ploščatocelični karcinom (95%)**
- **adenokarcinom**
- **svetlocelični (clear cell) karcinom**
- **sarcoma Botryoides**
- **maligni melanom**

CARCINOMA VAGINAE (C52)

EPIDEMIOLOGIJA

- redok karcinom (< 1% rakov ženskih spolovil)
- bolezen starejših
- 5 novih primerov na leto (SI, 2004)
- incidenca: 0,5/100000 (SI, 2004)
- najvišja incidenca po 80. letu (4,6), (SI, 2004)

CARCINOMA VAGINAE

SIMPTOMI IN ZNAKI

- **izcedek**
- **krvavitev**
- **bolečine**
- **zatrldina**

CARCINOMA VAGINAE

DIAGNOSTIČNI POSTOPKI

- anamneza in klinični pregled
- kolposkopija (3% očetna kislina)
- biopsija
- krvna slika, retenti, jetrni testi
- UZ
- Rtg p/c
- EKG
- CT
- cistoskopija, rektoskopija

CARCINOMA VAGINAE

ZDRAVLJENJE

stadij I in II

- **zgornja tretjina:** radikalna histerektomija, parametrektomija, zgornja vaginektomija, pelvična limfadenektomija (rob vsaj 1 cm)
- **srednja in spodnja tretjina:** RT (70 Gy)
(intrakavitarna + tele RT)

stadij III in IV

RT

CARCINOMA VAGINAE

5-letno PREŽIVETJE

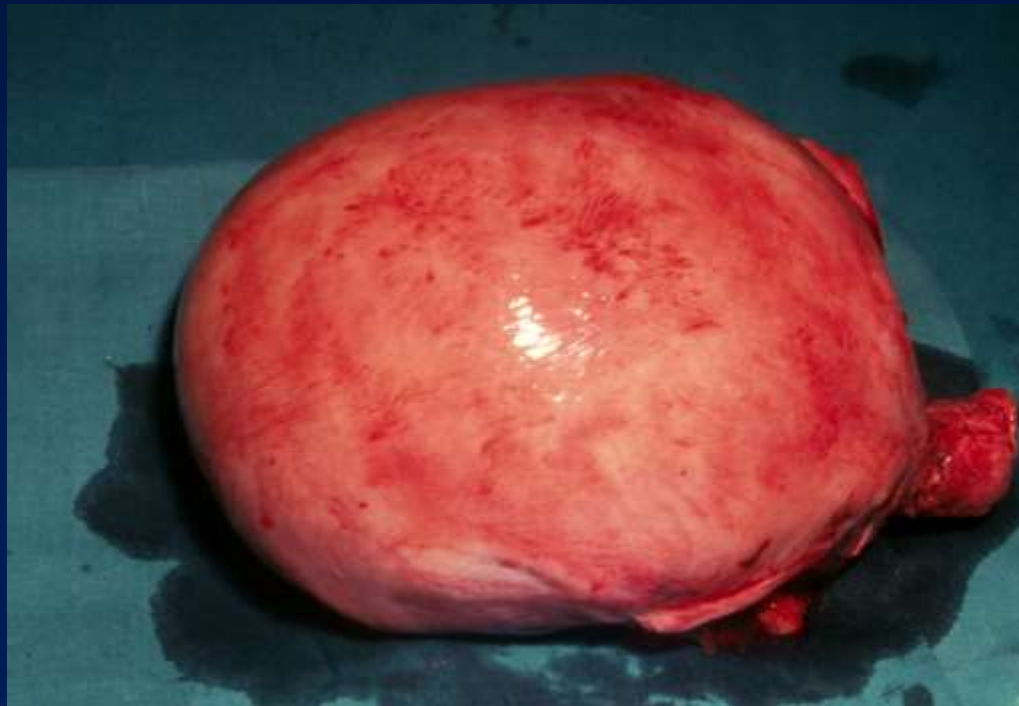0	62.5 %
I	73.4 %
II	51.4 %
III	32.5 %
IVa	20.4 %
IVb	0.0 %

TUMORJI MATERNICE (UTERUSA)

- 1. benigni tumorji**
- 2. premaligne spremembe**
- 3. maligni tumorji**

1. BENIGNI TUMORJI UTERUSA

- fibromiomi
- cervikalni adenomatozni polipi
- endometrialni polipi



2. PREMALIGNNE SPREMEMBE

- **cervikalna intraepitelna neoplazija
(CIN)**
- **atipična žlezna hiperplazija
endometrija**

3. MALIGNI TUMORJI UTERUSA

- karcinom materničnega vratu
- karcinom endometrija
- sarkom

CARCINOMA CERVICIS UTERI (1)

FIGO

TNM

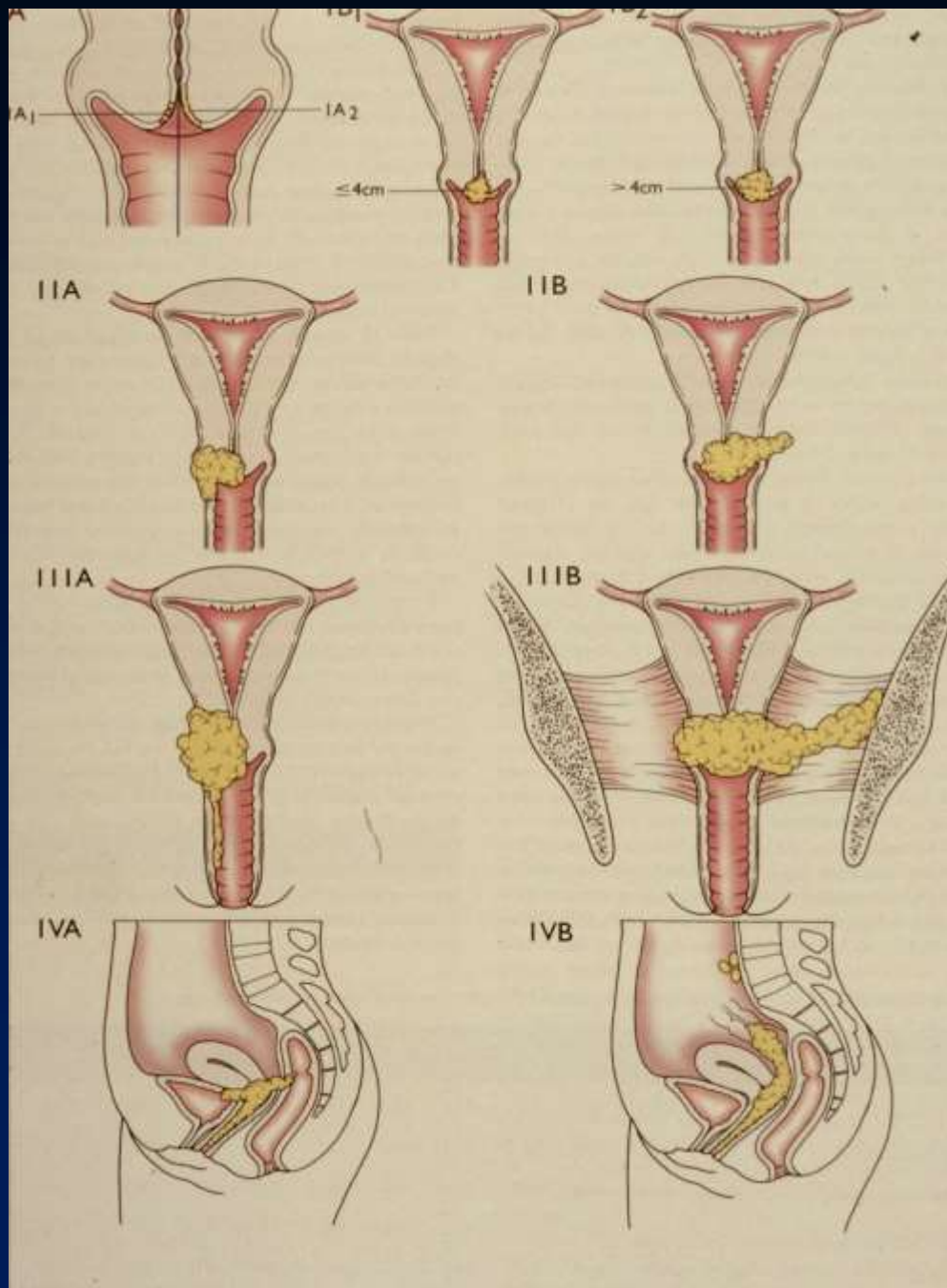
	Primarnega tumorja ni možno ugotoviti	TX
	Ni znakov primarnega tumorja	T0
0	Carcinoma in situ (CIN 3, preinvazivni karcinom)	Tis
I	Karcinom omejen na uterus (korpus se ne upošteva)	T1
IA	Samo mikroskopsko viden (vsi makroskopski so IB)	T1a
IA1	Invazija strome do 3 mm, horizontalna širina do 7 mm	T1a1
IA2	Invazija strome 3 – 5 mm, horizontalna širina do 7 mm	T1a2
IB	Klinično viden tumor, omejen na cervix ali mikro > IA2	T1b
IB1	Klinično viden tumor premera do 4.0 cm	T1b1
IB2	Klinično viden tumor premera nad 4 cm	T1b2

CARCINOMA CERVICIS UTERI (2)

FIGO

TNM

II	Tumor se širi izven uterusa, vendar ne do medenične stene ali spodnje tretjine vagine	T2
IIA	Brez invazije parametrijev	T2a
IIB	Invazija parametrijev	T2b
III	Širjenje do medenične stene in/ali v spodnjo tretjino vagine in/ali hidronefroza ali afunkcija ledvice	T3
IIIA	Širjenje na spodnjo tretjino vagine	T3a
IIIB	Širjenje do medenične stene in/ali hidronefroza/afunkcija	T3b
IVA	Širjenje na mukozo mehurja ali rektuma, izven medenice	T4
IVB	Oddaljeni zasevki	M1



CARCINOMA CERVICIS UTERI

HISTOPATOLOŠKI TIPI

- **CIN 3 - cervikalna intraepitelna neoplazija, stopnje 3**
- **ploščatocelični karcinom in situ (CIS)**
- **ploščatocelični karcinom (80-85 %)**
 - **poroženevajoči**
 - **neporoženevajoči**
 - **verukozni**
- **adenokarcinom in situ**
- **adenokarcinom, endocervikalni tip (15 %)**
- **endometrioidni adenokarcinom**
- **svetlocelični (clear cell) adenokarcinom**
- **adenoskvamozni karcinom (3-5 %)**
- **adenoidno cistični karcinom**
- **malocelični karcinom**
- **nediferenciran karcinom**

CARCINOMA CERVICIS UTERI (C53)

EPIDEMIOLOGIJA

- najpogostejši v deželah v razvoju
- 3,8 % vseh malignomov žensk (SI, 2004)
- 195 novih primerov na leto (SI, 2004)
- 944 primerov CIS (SI, 2004)
- incidenca: 19,1/100000 (SI, 2004)
- najvišja incidenca med 50-55. letom (39,2)

CARCINOMA CERVICIS UTERI

DEJAVNIKI TVEGANJA

- zgodnja spolna aktivnost
- številni spolni partnerji
- partnerji s številnimi partnerji
- nizek socioekonomski status
- STD bolnic ali partnerjev
- humani papilomavirus (HPV)

CARCINOMA CERVICIS UTERI

SIMPTOMI

- krvavitev iz nožnice
- postkoitalna krvavitev
- izcedek
- bolečine v medenici in/ali križu
- ishiadična bolečina
- motnje mikcije in defekacije

CARCINOMA CERVICIS UTERI

ZNAKI

- abnormalni citološki bris
- kolposkopsko viden tumor
- makroskopski tumor (eksofit, krater)
- infiltracija parametrijev
- zasevki v supraklavikularnih bezgavkah

CARCINOMA CERVICIS UTERI

DIAGNOSTIČNI POSTOPKI

- anamneza in klinični pregled (v narkozi)
- citološki bris cervixa
- kolposkopija (3 % očetna kislina)
- biopsija (odščip, ECC, konizacija)
- krvna slika, retenti, jetrni testi
- Rtg p/c
- intravenska urografija
- cistoskopija, rektoskopija
- irigografija
- limfangiografija
- UZ, CT, MR

CARCINOMA CERVICIS UTERI

ZDRAVLJENJE

CIN/CIS

- **ekscizija**
 - **laser**
 - **elektrozanka**
 - **konizacija s skalpelom**
- **destrukcija (ablacija)**
 - **krioterapija**
 - **elektrokavterizacija**
 - **laserska vaporizacija**

CARCINOMA CERVICIS UTERI

ZDRAVLJENJE

IA1

- **histerektomija (totalna abdominalna ali vaginalna)**
- **konizacija (pri želji po fertilitnosti)**
(invazija < 3 mm, brez limfaskularne invazije, prosti robovi konusa) – PAP čez 4 , 10, 12 mes

CARCINOMA CERVICIS UTERI

ZDRAVLJENJE

IA2

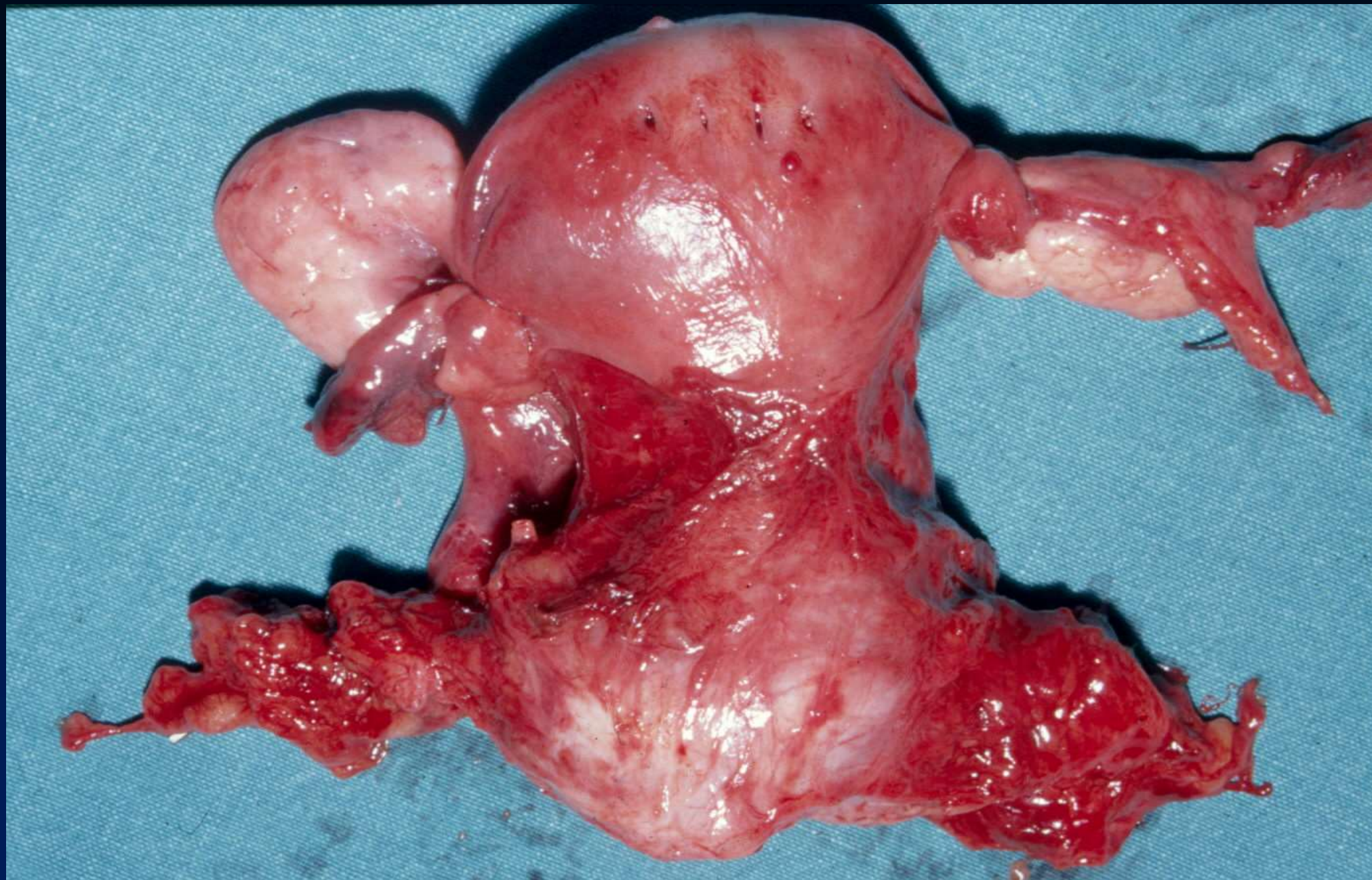
- modificirana radikalna histerektomija (tip 2)
 - pelvična limfadenektomija
- Želja po fertilitnosti:
- konizacija + pelvična limfadenektomija
 - radikalna trahelektomija + pelvična limfadenektomija

CARCINOMA CERVICIS UTERI

ZDRAVLJENJE

IB1, IIA < 4 cm

- **modificirana radikalna histerektomija (tip 2 in 3)**
 - + **pelvična limfadenektomija**
- **vaginalna radikalna histerektomija**
 - + **laps limfadenektomija**
- **intrakavitarna in tele RT (A: 80-85 Gy, B: 50-55 Gy)**



CARCINOMA CERVICIS UTERI

ZDRAVLJENJE

IB2, IIA > 4 cm

- kemoradiacija (A: 85-90 Gy, B: 55-60 Gy, cisplatin 40 mg/m², tedensko med TRT)
- radikalna histerektomija + limfadenektomija + RT
- neoadjuvantna KT + radikalna histerektomija z limfadenektomijo +/- RT ali kemoradiacija

CARCINOMA CERVICIS UTERI

ZDRAVLJENJE

IIB, III, IVA

- **KR (kombinirana intrakavitarna in tele RT
(A: 85-90 Gy, B: 55-60 Gy) + konkurentna KT:
cisplatin 40 mg/m², tedensko med TRT)**
- **IVA s fistulami: pelvična eksenteracija**

CARCINOMA CERVICIS UTERI

5-letno PREŽIVETJE

Ia1	94.6 %
Ia2	92.6 %
Ib1	90.4 %
Ib2	79.8 %
IIa	76.0 %
IIb	73.3 %
IIIa	50.5 %
IIIb	46.4 %
IVa	29.6 %
IVb	22.0 %
VSI STADIJI	72.2 %

CARCINOMA CERVICIS UTERI

PRESEJANJE (SCREENING)

- zmanjša obolevnost in smrtnost
- organizirano presejanje boljše od oportunističnega
- zajema naj vsaj 80% populacije
- med 20. in 64. letom
- citološki brisi, fiksirani na steklu (PAP test)
- tekočinska tehnologija in računalniško podprto presejanje
- HPV tipizacija izboljša občutljivost metode
- vsaka 3 leta

CARCINOMA CORPORIS UTERI (1)

FIGO

TNM

	Primarnega tumorja ni možno ugotoviti	TX
	Ni znakov primarnega tumorja	T0
0	Carcinoma in situ (preinvazivni karcinom)	Tis
I	Tumor omejen na korpus uterusa	T1
IA	Tumor omejen na endometrij	T1a
IB	Tumor invadira do polovice miometrija	T1b
IC	Tumor invadira več kot polovico miometrija	T1c
II	Tumor invadira cervix, a se ne širi izven uterusa	T2
IIA	Tumor se širi v endocervikalne žleze	T2a
IIB	Invazija cervikalne strome	T2b

CARCINOMA CORPORIS UTERI (2)

FIGO

TNM

III	Lokalno in/ali regionalno širjenje	T3 in/ali N1
IIIA	Širjenje na serozo in/ali adneксе in/ali maligne celice v ascitesu ali peritonealnih izpirkih	T3a
IIIB	Širjenje na vagino (direktno ali zasevki)	T3b
IIIC	Zasevki v pelvičnih/paraaortnih bezgavkah	N1
IVA	Širjenje na mukozo mehurja ali črevesa	T4
IVB	Oddaljeni zasevki, intraabdominalne bezgavke	M1

CARCINOMA CORPORIS UTERI

HISTOPATOLOŠKI TIPI

- endometrioidni karcinom
 - adenokarcinom
 - adenoakantom (adenokarcinom s ploščatocelično metaplazijo)
 - adenoskvamozni karcinom (mešani adenokarcinom in ploščatocelični ca)
- mucinozni adenokarcinom
- papilarni serozni adenokarcinom
- svetlocelični (clear cell) adenokarcinom
- adenoskvamozni karcinom
- nediferenciran karcinom
- mešani karcinom

WHO/ISGP (International Society of Gynecological Pathology)

CARCINOMA CORPORIS UTERI

DIFERENCIACIJA

Gx – diferenciacije ni mogoče ugotoviti

G1 – dobro diferenciran (do 5% solidnih delov)

G2 – zmerno diferenciran (6 – 50% solidnih delov)

G3 – slabo diferenciran ali nediferenciran (> 50% solidnih delov)

CARCINOMA CORPORIS UTERI (C54)

EPIDEMIOLOGIJA

- najpogostejši malignom genitalnega trakta
- 5,5 % vseh malignomov žensk (SI, 2004)
- 285 novih primerov na leto (SI, 2004)
- incidenca: 27,9/100000 (SI, 2004)
- najvišja incidenca med 65-70. letom (92,4)

CARCINOMA CORPORIS UTERI

DEJAVNIKI TVEGANJA

- postmenopavza
- izpostavljenost estrogenom
- tamoxifen
- debelost
- hiperplazija endometrija

CARCINOMA CORPORIS UTERI

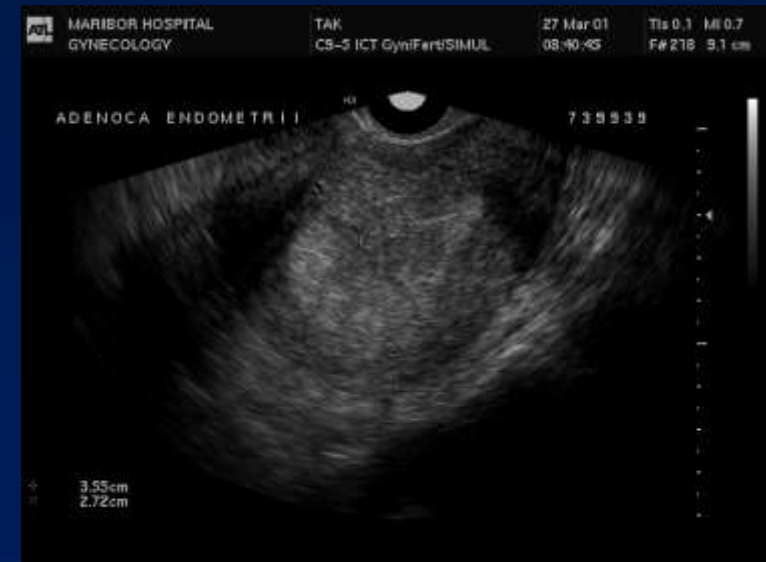SIMPTOMI IN ZNAKI

- **krvavitev iz nožnice po menopavzi**
- **sumljiva patologija endometrija**

CARCINOMA CORPORIS UTERI

DIAGNOSTIČNI POSTOPKI

- anamneza in klinični pregled (nezanesljiv v 15-20%)
- biopsija endometrija
- endocervikalna kiretaža (ECC)
- histeroskopija (HSK)
- dilatacija cerviksa in frakcionirana abrazija
- UZ, CT, MR
- krvna slika, retenti, jetrni testi, CA 125
- Rtg p/c
- cistoskopija
- irigografija
- scintigrafija



CARCINOMA CORPORIS UTERI

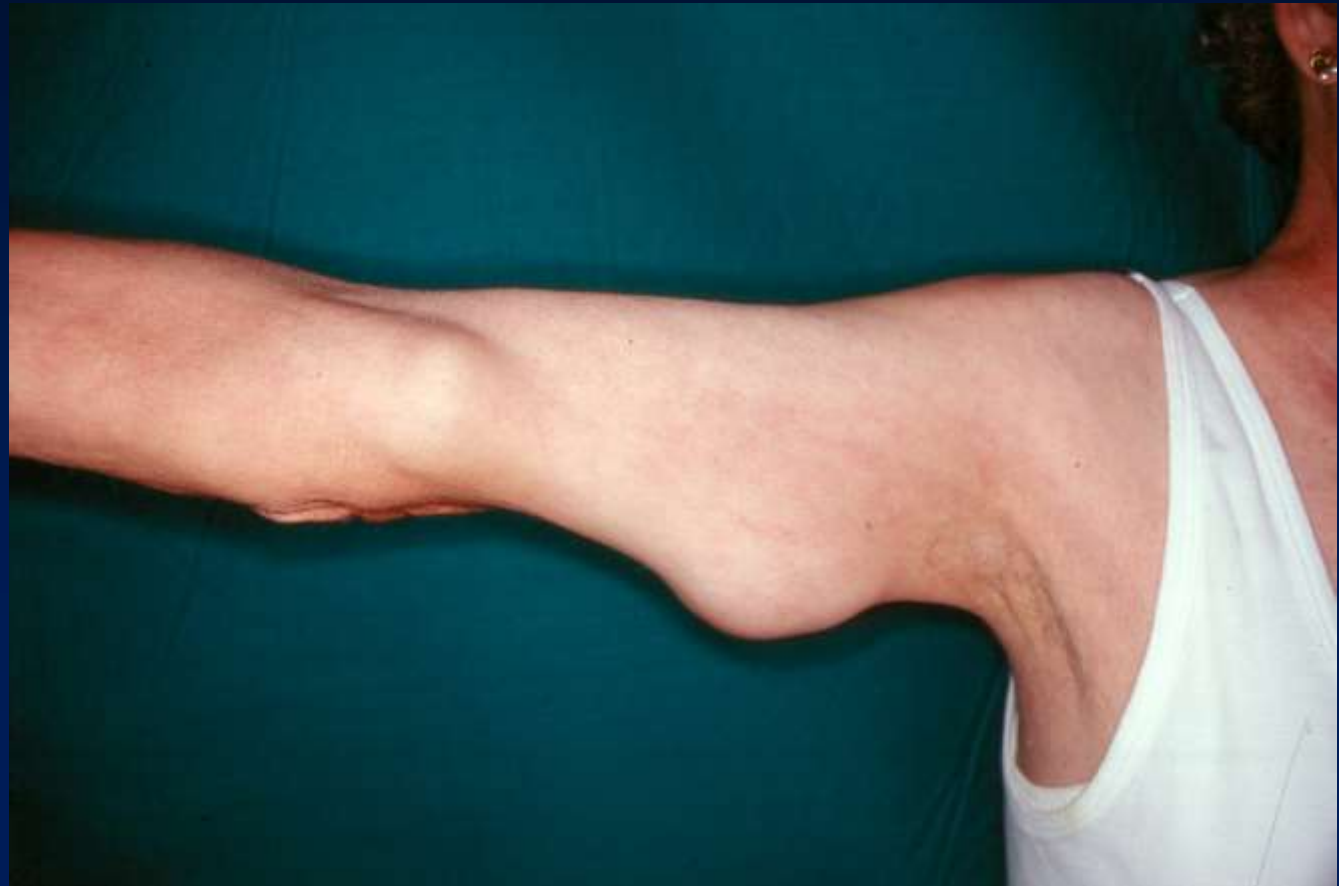KIRURŠKI STAGING

- **spodnja mediana laparotomija**
- **peritonealni izpirki**
- **natančen pregled in palpacija trebušne votline**
- **palpacija pelvičnih in paraaortnih bezgavk**
- **ekstrafascialna totalna histerektomija**
- **bilateralna adneksektomija**
- **limfadenektomija**

CARCINOMA CORPORA UTERI

ZASEVKI

- nožnica
- pljuča



CARCINOMA CORPORIS UTERI

ZDRAVLJENJE

- operacija
- obsevanje (RT)
- kemoterapija (KT)
- hormonsko zdravljenje

CARCINOMA CORPORIS UTERI

5-letno PREŽIVETJE

Ia	88.9 %
Ib	90.0 %
Ic	80.7 %
IIa	79.9 %
IIb	72.3 %
IIIa	63.4 %
IIIb	38.3 %
IIIc	51.1 %
IVa	19.9 %
IVb	17.2 %
VSI STADIJI	76.5 %

TUMORJI JAJCEVODA (TUBE UTERINE)

- 1. benigni tumorji**
- 2. maligni tumorji**

1. BENIGNI TUMORJI JAJCEVODA

- miomi**
- fibromi**
- hemangiomi**
- pericitomi**
- limfangiomi**
- mezonefroidni tumorji**

3. MALIGNI TUMORJI JAJCEVODA

- karcinom

CARCINOMA TUBAE UTERINAE (1)

FIGO

TNM

	Primarnega tumorja ni možno ugotoviti	TX
	Ni znakov primarnega tumorja	T0
0	Carcinoma in situ (preinvazivni karcinom)	Tis
I	Tumor omejen na jajcevod(a)	T1
IA	Tumor omejen na en jajcevod, ne sega do seroze, brez ascitesa	T1a
IB	Tumor omejen na oba jajcevoda, ne sega do seroze, brez ascitesa	T1b
IC	Tumor omejen na jajcevod(a), sega do seroze, maligne celice v ascitesu ali peritonealnih izpirkih	T1c
II	Tumor zajema jajcevod(a) in se širi v medenici	T2
IIA	Širjenje in/ali zasevki na maternico in/ali jajčnika	T2a
IIB	Širjenje na druge strukture medenice	T2b
IIC	Širjenje v medenici (IIA ali IIB) z malignimi celicami v ascitesu ali peritonealnih izpirkih	T2c

CARCINOMA TUBAE UTERINAE (2)

FIGO

TNM

III	Tumor zajema en ali oba jajcevoda s peritonealnimi implantati izven medenice in/ali pozitivne bezgavke	T3 in/ali N1
IIIA	Mikroskopski peritonealni zasevki izven medenice	T3a
IIIB	Makroskopski peritonealni zasevki izven medenice, premera do 2 cm	T3b
IIIC	Peritonealni zasevki, večji od 2 cm in/ali zasevki v regionalnih bezgavkah	T3c in/ali N1
IV	Oddaljeni zasevki (izključuje peritonealne zasevke)	M1

CARCINOMA TUBAE UTERINAE

HISTOPATOLOŠKI TIPI

- adenokarcinom
 - - serozni papilarni
 - - svetlocelični
 - - endometrioidni
- sarkom (mešan Mullerjev tumor - MMT)
- horiokarcinom
- tumor zarodnih celic
- limfom

CARCINOMA TUBAE UTERINAE

EPIDEMIOLOGIJA

- redka neoplazma genitalnega trakta
- od l. 1847 doslej opisanih 1500 primerov
- 4 novi primeri na leto (SI, 2004)
- incidenca: 0,5/100000 (SI, 2004)
- najvišja incidenca med 75-80. letom (2,4)

CARCINOMA TUBAE UTERINAE

SIMPTOMI IN ZNAKI

- krvavitev iz nožnice (> 50%)
- hydrops tubae profluens (10%)
- bolečine
- napetost v trebuhu
- neznačilne težave GIT
- tumor v medenici / trebušni votlini

CARCINOMA TUBAE UTERINAE

DIAGNOSTIČNI POSTOPKI

- anamneza in klinični pregled
- UZ, CT, MR
- krvna slika, retenti, jetrni testi, CA 125
- Rtg p/c
- cistoskopija
- i.v. urografija

CARCINOMA TUBAE UTERINAE

KIRURŠKI STAGING

- **spodnja mediana laparotomija**
- **peritonealni izpirki**
- **natančen pregled in palpacija trebušne votline**
- **totalna abdominalna histerektomija**
- **bilateralna adneksektomija**
- **pelvična + paraaortna limfadenektomija**
- **infrakolična omentektomija**
- **biopsija sumljivih mest**
- **apendektomija**

CARCINOMA TUBAE UTERINAE

ZDRAVLJENJE

FIGO stadij I, G-2-3, stadij II-IV

- operacija (kirurški staging)
- KT (platina, taksani)

CARCINOMA TUBAE UTERINAE

5-letno PREŽIVETJE

I	68.7 %
II	57.6 %
III	19.6 %
IV	22.2 %
VSI STADIJI	44.6 %

TUMORJI JAJČNIKOV (OVARIJEV)

1. nepravi tumorji
2. benigni tumorji
3. maligni tumorji

1. NEPRAVI TUMORJI JAJČNIKOV

- policistični jajčniki
- folikularne ciste
- ciste rumenega telesca
- luteinske ciste
- endometriotične ciste
- paraovarijske ciste

2. BENIGNI TUMORJI JAJČNIKOV

- epitelni**
- stromalni**
- tumorji zarodnih celic**

BENIGNI EPITELNI TUMORJI JAJČNIKOV

- serozni cistadenom**
- mucinozni cistadenom**
- endometrioidni tumor**
- mezonefroidni tumor**
- mešani tumor**
- nediferencirani tumor**
- neklasificirani tumor**
- Brennerjev tumor**

BENIGNI STROMALNI TUMORJI JAJČNIKOV

- fibrom**
- miom**
- lipom**
- hondrom**
- osteom**
- miksom**
- granulocelični tumor**
- tekacelični tumor**
- arenoblastom**
- ginandroblastom**

BENIGNI TUMORJI ZARODNIH CELIC JAJČNIKOV

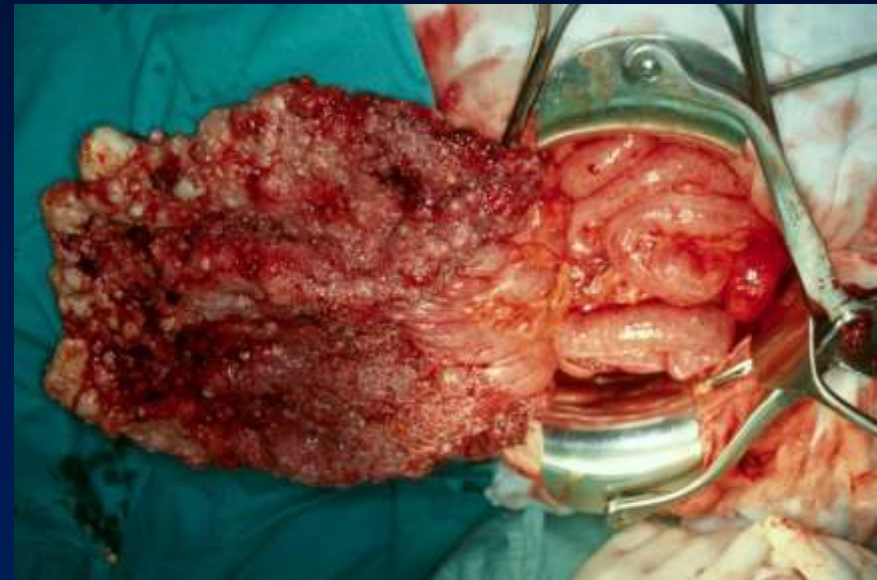
- teratom (dermoidna cista)

MALIGNI TUMORJI JAJČNIKOV

- So lahko prvotni ali drugotni (sekundarni ali metastatski)
- Prvotne maligne tumorje delimo v tri velike skupine:epitelne in stromalne tumorje ter tumorje zarodnih celic
- Sekundarni so najpogosteje posledica zasevanja malignomov endometrija, gastrointesinalnega traka in dojke

MALIGNI EPITELNI TUMORJI JAJČNIKOV

- serozni cistadenokarcinom
- mucinozni cistadenokarcinom
- endometrioidni adenokarcinom
- mezonefroidni adenokarcinom
- mešani adenokarcinom
- nediferencirani karcinom
- neklasificirani karcinom
- maligni Brennerjev tumor



MALIGNI STROMALNI TUMORJI JAJČNIKOV

- sarkom**
- maligni granulocelični tumor**
- maligni tekacelični tumor**
- maligni arenoblastom**
- maligni ginandroblastom**

MALIGNI TUMORJI ZARODNIH CELIC JAJČNIKOV

- disgerminom**
- tumor rumenjakevega mehurčka**
- negestacijski horiokarcinom**
- gonadoblastom**
- teratoblastom**

CARCINOMA OVARIJ (1)

FIGO

TNM

	Primarnega tumorja ni možno ugotoviti	TX
	Ni znakov primarnega tumorja	T0
I	Tumor omejen na jajčnik(a)	T1
IA	Tumor omejen na en jajčnik, kapsula intaktna, brez tumorja na površini, brez malignih celic v ascitesu ali peritonealnih izpirkih	T1a
IB	Tumor omejen na oba jajčnika, kapsula intaktna, brez tumorja na površini, brez malignih celic v ascitesu ali peritonealnih izpirkih	T1b
IC	Tumor omejen na jajčnik(a), ruptura kapsule, maligne celice v ascitesu ali peritonealnih izpirkih	T1c
II	Tumor zajema jajčnik(a) in se širi v medenici	T2
IIA	Širjenje in/ali zasevki na maternico in/ali jajcevod(a), brez malignih celic v ascitesu ali peritonealnih izpirkih	T2a
IIB	Širjenje na druge strukture medenice, brez malignih celic v ascitesu ali peritonealnih izpirkih	T2b
IIC	Širjenje v medenici (IIA ali IIB) z malignimi celicami v ascitesu ali peritonealnih izpirkih	T2c

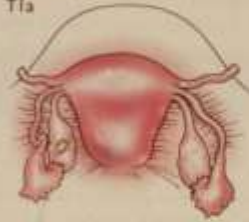CARCINOMA OVARIJ (2)

FIGO

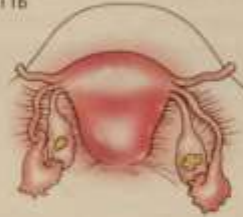TNM

III	Tumor zajema en ali oba jajčnika z mikroskopsko potrjenimi peritonealnimi zasevki izven medenice in/ali pozitivne bezgavke	T3 in/ali N1
IIIA	Mikroskopski peritonealni zasevki izven medenice	T3a
IIIB	Makroskopski peritonealni zasevki izven medenice, premera do 2 cm	T3b
IIIC	Peritonealni zasevki, večji od 2 cm in/ali zasevki v regionalnih bezgavkah	T3c in/ali N1
IV	Oddaljeni zasevki (plevra, parenhim jeter, izključuje peritonealne zasevke)	M1

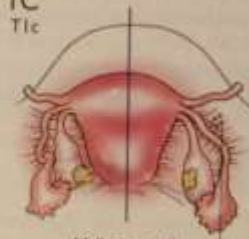
IA
T1a



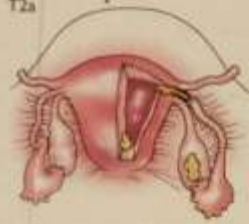
IB
T1b



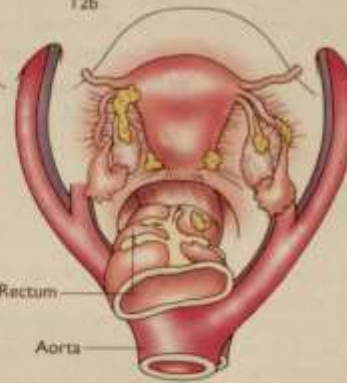
IC
T1c



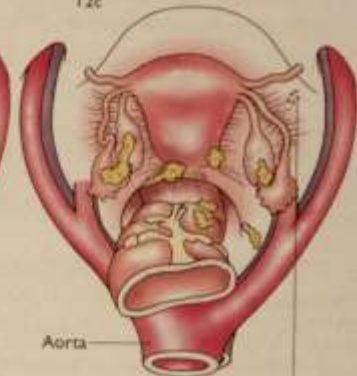IIA
T2a



IIB
T2b

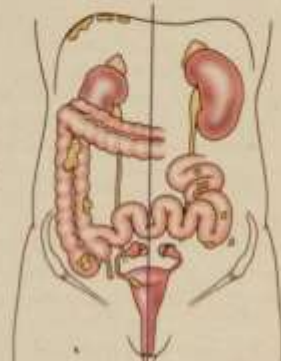


IIC
T2c



III
T3

IIIC/3c
Peritoneal metastases
> 2cm

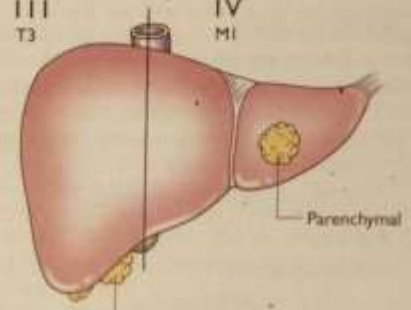


IIIA/3a
Microscopic only

IIIB/3b
Macroscopic peritoneal metastases
≤ 2cm

III
T3

IV
M1



CARCINOMA OVARIJ (C56)

EPIDEMIOLOGIJA

- **3,3 % vseh malignomov žensk (SI, 2004)**
- **167 novih primerov na leto (SI, 2004)**
- **incidenca: 16,6/100000 (SI, 2004)**
- **najvišja incidenca med 60-65. letom (44,4)**
- **pogostejši v industrializiranih deželah**
- **doživljenjsko tveganje nastanka bolezni: 1 na 70**

CARCINOMA OVARIJ

DEJAVNIKI TVEGANJA

- **genetski (pri 5 % primerov, avtosomno dominantno)**
 - sindrom raka dojk-jajčnikov (BRCA1/BRCA2)
 - sindrom raka jajčnikov določenega mesta
 - sindrom Lynch II (rak kolona, dojk, jajčnikov, endometrija, prostate – navadno pred 40. letom starosti)
- **reproduktivni**
 - POVEČANO TVEGANJE**
 - nerodke (podvojeno tveganje)
 - manjše število porodov
 - ZMANJŠANO TVEGANJE**
 - zgodnja prva nosečnost
 - zgodnja menopavza
 - oralna hormonska kontracepcija

CARCINOMA OVARIJ

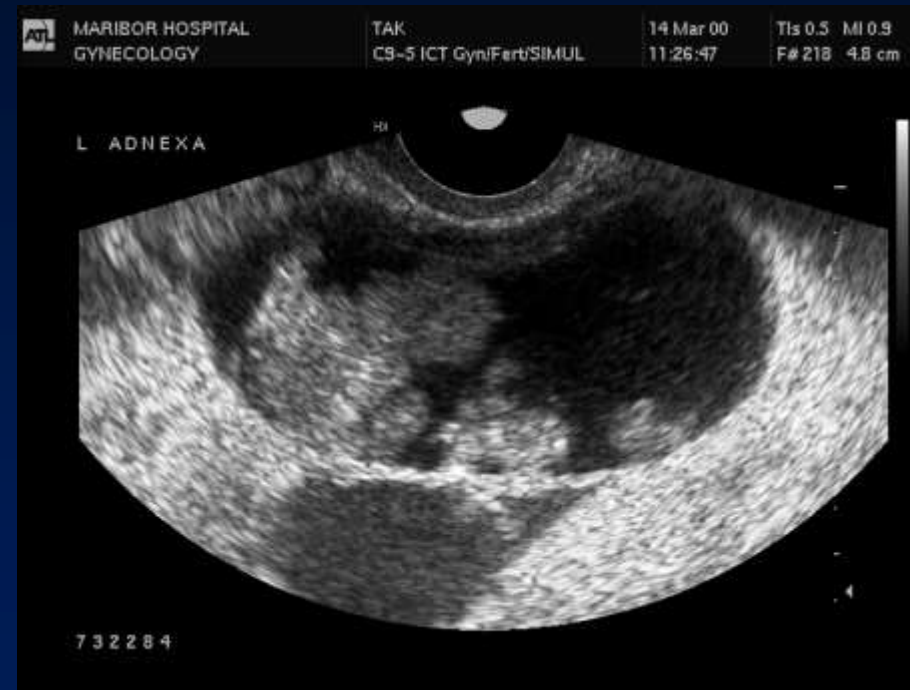SIMPTOMI IN ZNAKI

- odsotni v zgodnjih stadijih
- težave s strani GIT
- napetost v trebuhu
- dispnoe
- ascites
- povečanje trebuha
- tumor v medenici / trebušni votlini
- plevralni izliv
- krvavitev iz nožnice

CARCINOMA OVARIJ

DIAGNOSTIČNI POSTOPKI

- anamneza in klinični pregled
- krvna slika, retenti, jetrni testi
- CA 125, CEA, AFP
- beta HCG, LDH (< 40 let starosti)
- UZ, CT, MR
- Rtg p/c
- UZ jeter
- EGDS
- irigografija, kolonoskopija
- mamografija



CARCINOMA OVARIJ

KIRURŠKI STAGING

- spodnja mediana laparotomija
- natančen pregled in palpacija trebušne votline
- 4 peritonealni izpirki (diafragma, D, L, medenica)
- biopsija peritoneja medenice in trebušne votline
- totalna abdominalna histerektomija
- bilateralna adnektomija
- pelvična in paraaortna limfadenektomija
- infrakolična omentektomija
- odstranitev vseh sumljivih mest in zasevkov
- apendektomija (mucinozni tumorji)

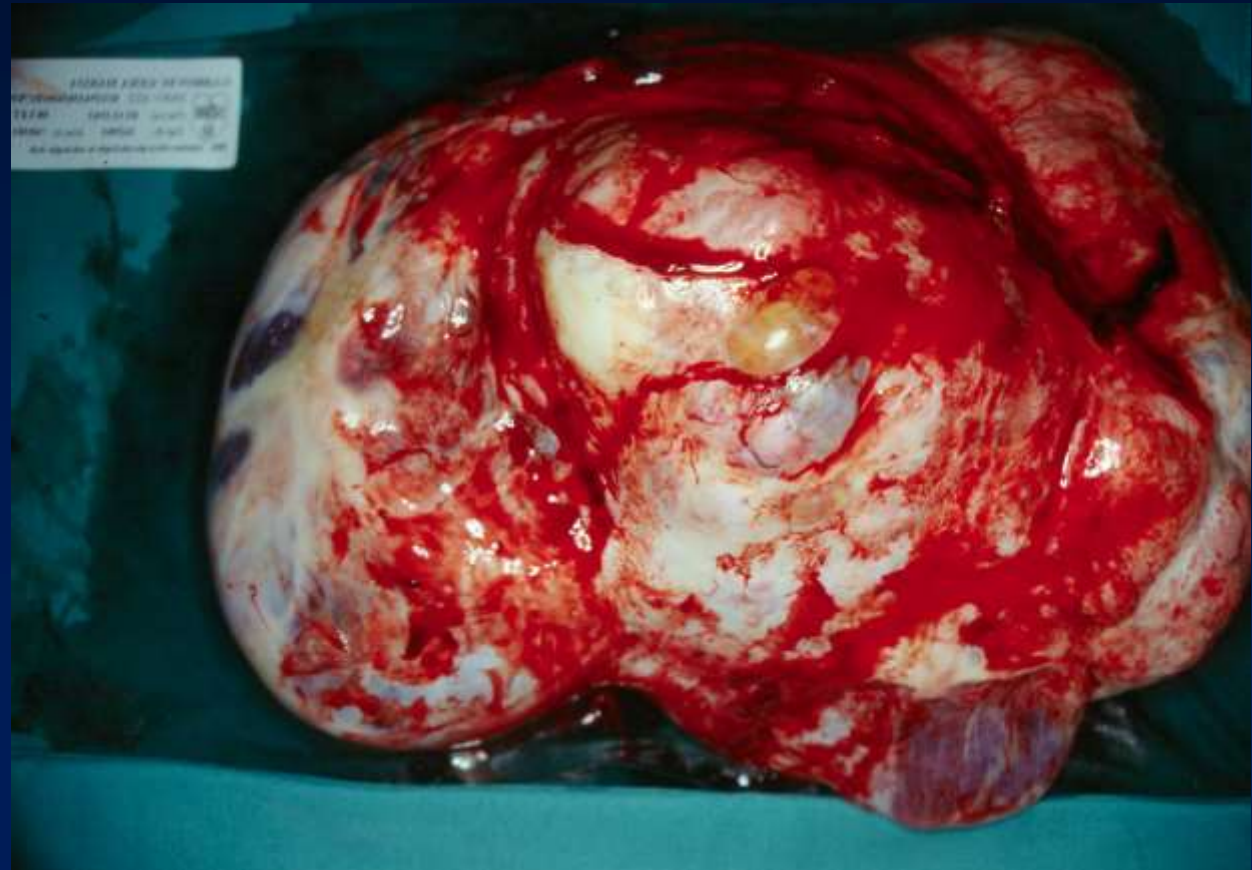
CARCINOMA OVARIJ

ZDRAVLJENJE

nizko tveganje

(Ia,b, G1, brez reziduuma)

operacija
(kirurški staging)



CARCINOMA OVARIJ
ZDRAVLJENJE
srednje tveganje
(Ic, II, G2-3, brez reziduuma)

- **operacija (kirurški staging)**
- **adjuvantna KT**
(paclitaxel 175 mg/m²/3h + karboplatina AUC 6/1h,
docetaxel 75 mg/m²/1h + karboplatina AUC 5/1h
vsake 4 tedne, 3-6 krogov)
- **redko: RT po 3 krogih**
(22,50 Gy na abdomen + 22,50 Gy na medenico)

CARCINOMA OVARIJ

ZDRAVLJENJE

visoko tveganje

(III, IV, z reziduomom)

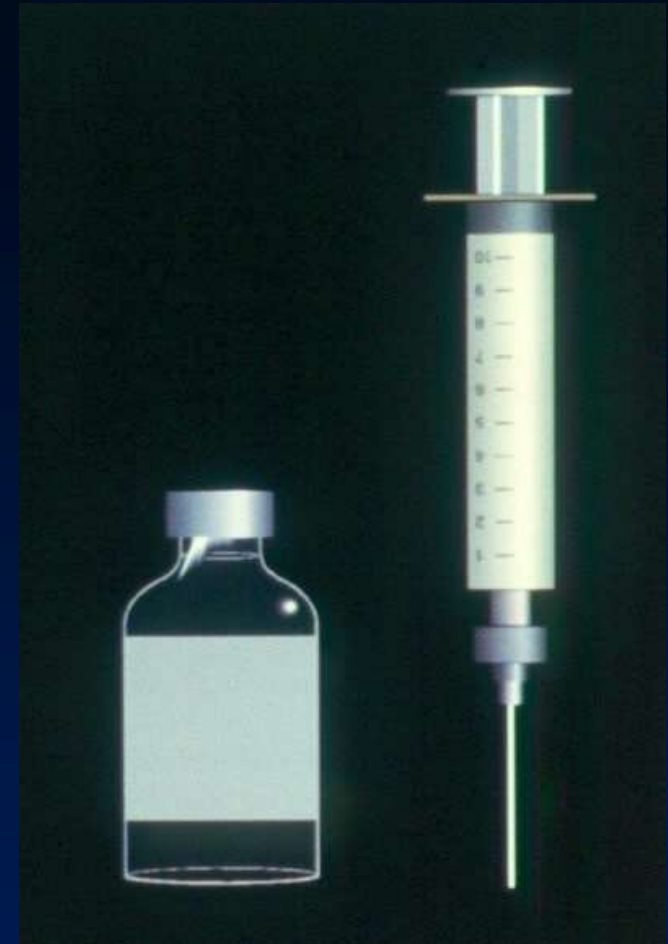- operacija (kirurški staging)

- adjuvantna KT

(cisplatina 75 mg/m^2 + paclitaxel 135 mg/m^2 v 24 h;

karboplatina AUC 5 + paclitaxel 175 mg/m^2 v 3 h,

vsake 3 tedne, 6 krogov)



MEJNO MALIGNI TUMORJI

- 15 % raka jajčnikov
- 75 % v stadiju I
- 10-letno preživetje 95 %
- natančen histopatološki pregled
- spontano izginotje peritonealnih implantov
- ugodni potek: zgodnji stadij, serozni, mlajše pts
- dopolnilna KT: NE
- hiter recidiv ali progres peritoneja: KT
- follow-up: redkeje kot pri invazivnem ca

CARCINOMA OVARIJ

5-letno PREŽIVETJE

	INVAZIVNI	BORDERLINE
Ia	89.9 %	95.6 %
Ib	84.7 %	95.9 %
Ic	80.0 %	96.3 %
IIa	69.9 %	100.0 %
IIb	63.7 %	85.7 %
IIc	66.5 %	59.5 %
IIIa	58.5 %	71.4 %
IIIb	39.9 %	62.0 %
IIIc	28.7 %	45.0 %
IV	16.8 %	
VSI STADIJI	48.4 %	87.6 %

