

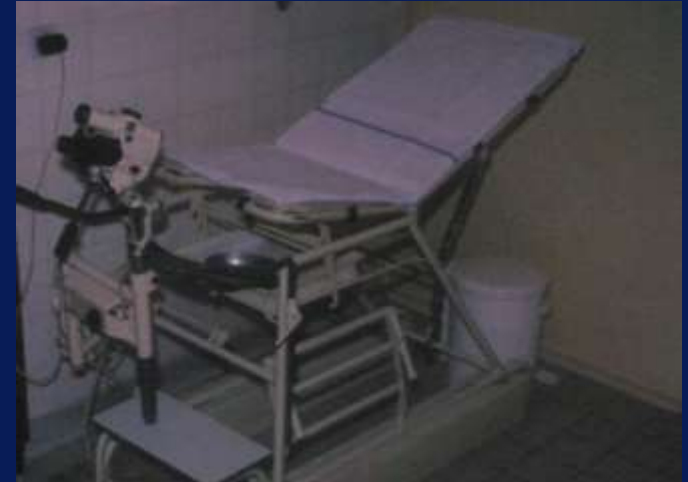PREISKOVALNE METODE V GINEKOLOGIJI

PREDAVANJE ZA ŠTUDENTE ECM

Prof. dr. Iztok Takač, dr. med., svetnik

OPREMA GINEKOLOŠKE PREISKOVALNICE

- preiskovalna miza
- kolposkop
- mizica za instrumente
- prenosna svetilka
- posoda za smeti
- prostor za slačenje
- pisalna miza



GINEKOLOŠKI PREGLED

- anamneza (izpraševanje)
- splošna preiskava, preiskava dojk in trebuha
- preiskava zunanjega spolovila
- preiskava v zrcalih
- notranja ginekološka preiskava
- bimanualna vagino-abdominalna preiskava
- bimanualna rekto-abdominalna preiskava
- rekto-vaginalna preiskava

DIAGNOSTIČNE METODE V GINEKOLOGIJI

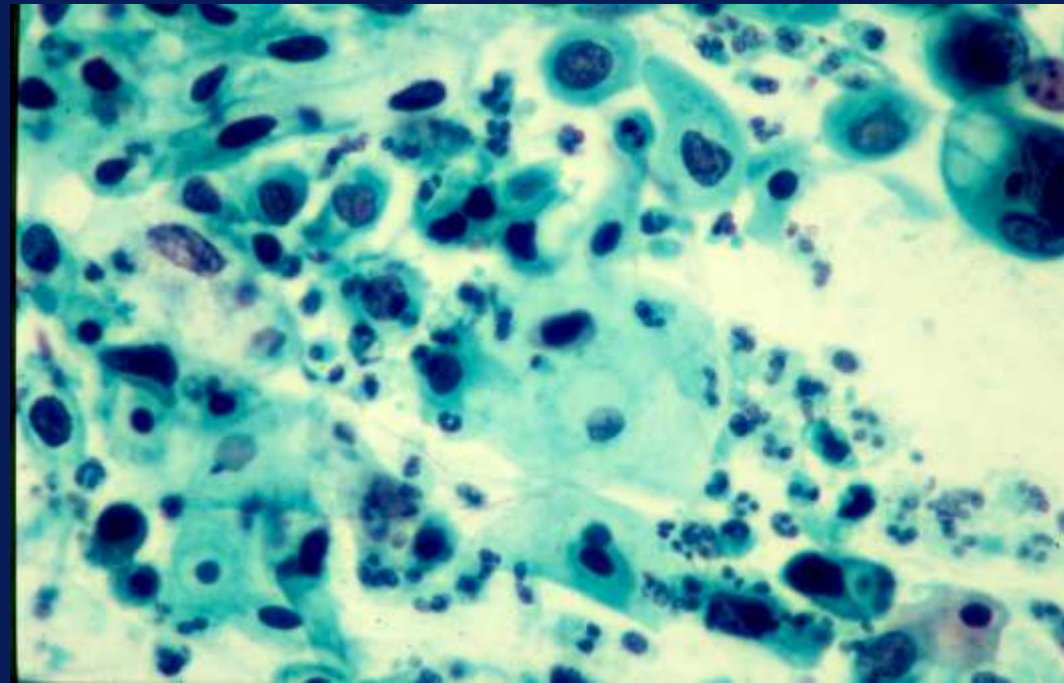
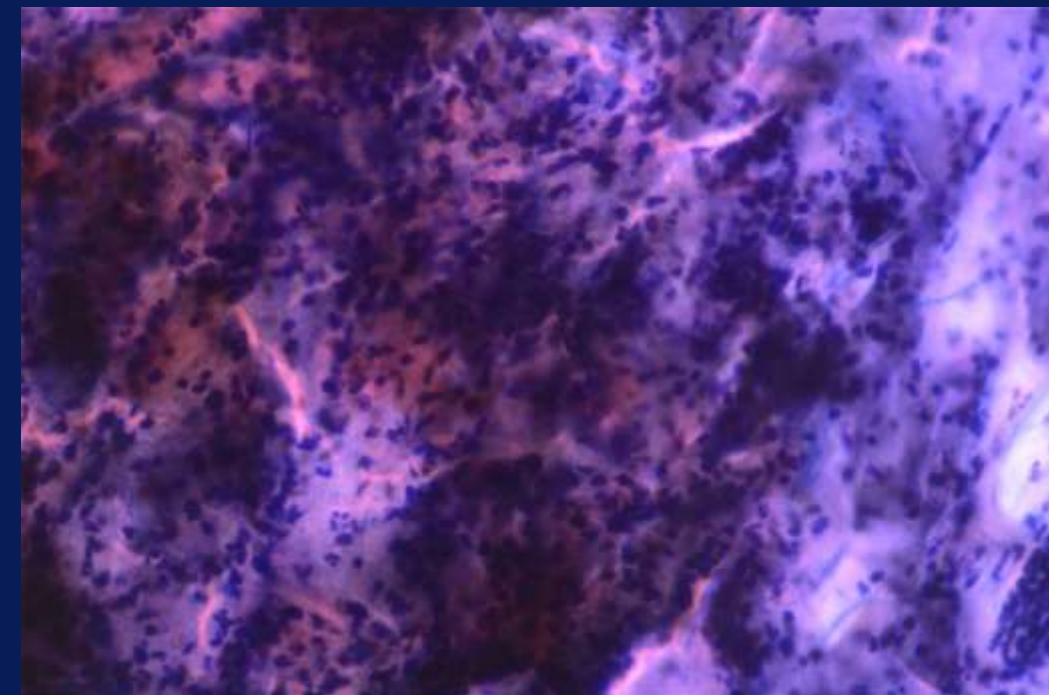
- metoda barvanja tkiv
- citodiagnostika po Papanicolaou-u
- kolposkopija
- odvzem tkiva za histološko preiskavo
- kuldocenteza
- endoskopske metode
- urodinamske preiskave
- slikovne diagnostične metode
- laboratorijske preiskave

METODE BARVANJA TKIV

- **3 % očetna kislina (kolposkopija)**
- **jodova(Lugolova ali Schillerjeva raztopina)**
(kolposkopija)
- **1 % toluidinsko modrilo (vulvoskopija)**
- **5 % očetna kislina (vulvoskopija)**

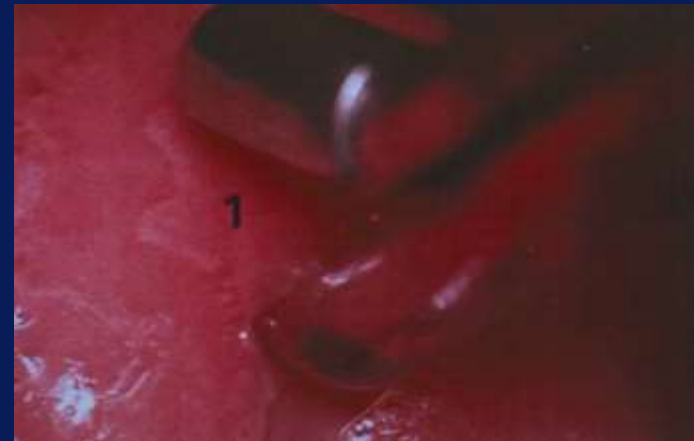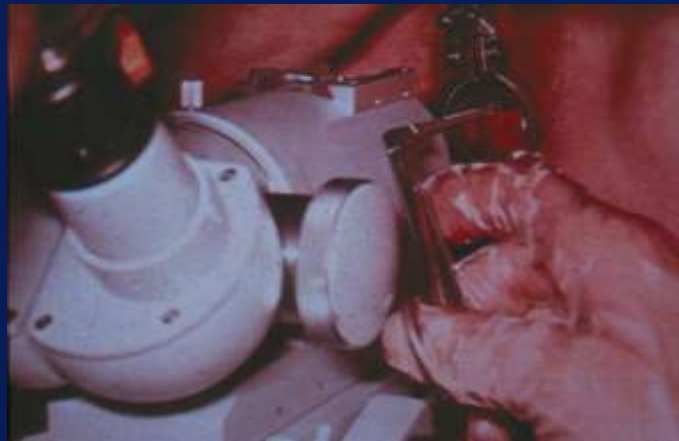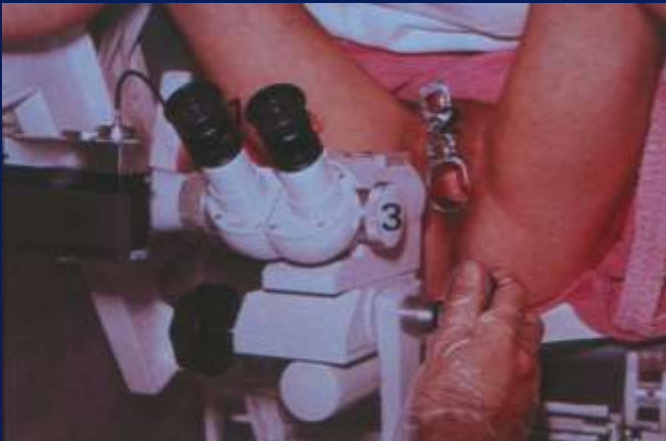CITODIAGNOSTIKA PO PAPANICOLAOU

- odkrivanje raka cerviksa, vagine, vulve, dojke
- pet razredov (I, II, III, IV, V)
- eksfoliativna, aspiracijska
- loparček po Ayre-u, krtačka cytobrush



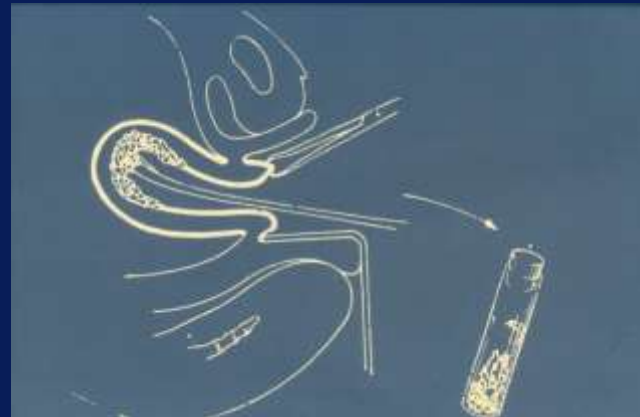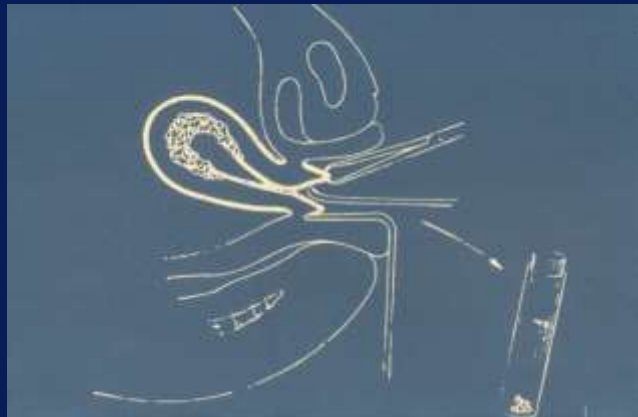KOLPOSKOPIJA

- binokularni mikroskop z 10-20 x povečavo
- odkrivanje raka cerviksa in vagine
- 3 % očetna kislina, Schillerjev test
- določitev mesta biopsije



ODVZEM TKIVA ZA HISTOLOŠKO PREISKAVO

- vulva: skalpel, klešče po Faure-ju
- vagina, cerviks: EZ, klešče po Faure-ju
- uterus: biopsija, abrazija s kireto
- dojka: široka igla

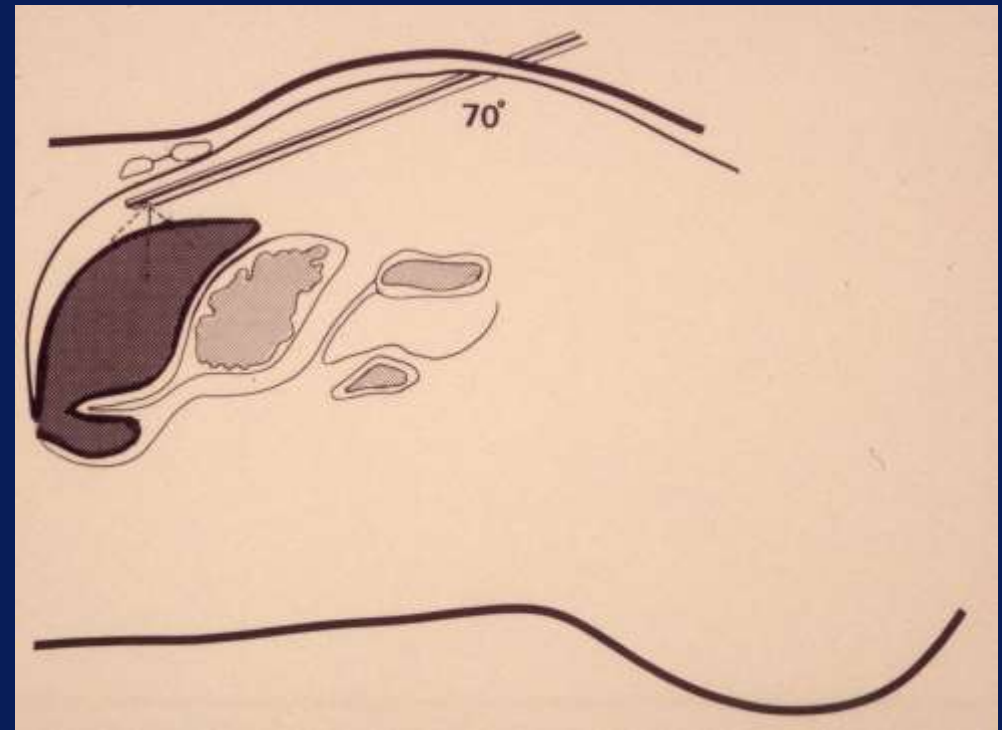


KULDOCENTEZA

- prebodenje zadnjega svoda nožnice
- diagnostična ali terapevtska
- pri sumu na GEU
- evakuacija proste tekočine v Douglasovem prostoru (ascites, kri, gnoj)

ENDOSKOPSKE METODE

- vaginoskopija
- histeroskopija
- laparoskopija
- kuldoskopija
- uretrocistoskopija
- rektoskopija

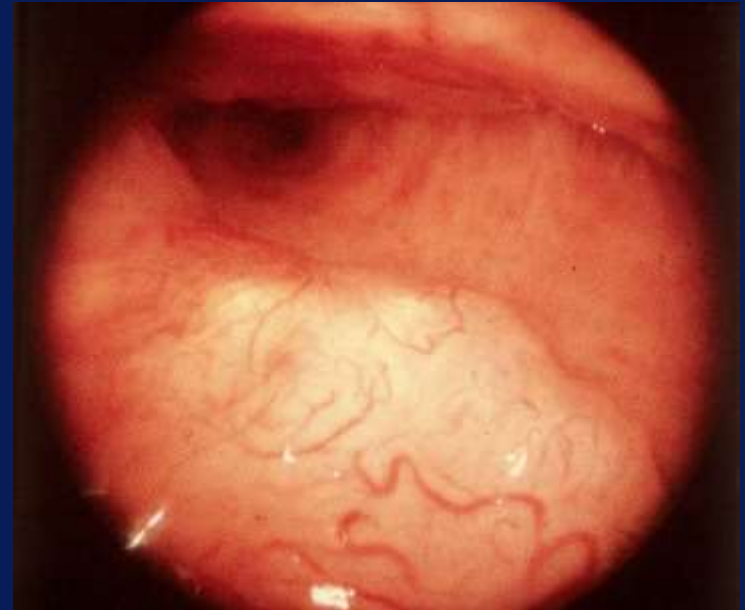
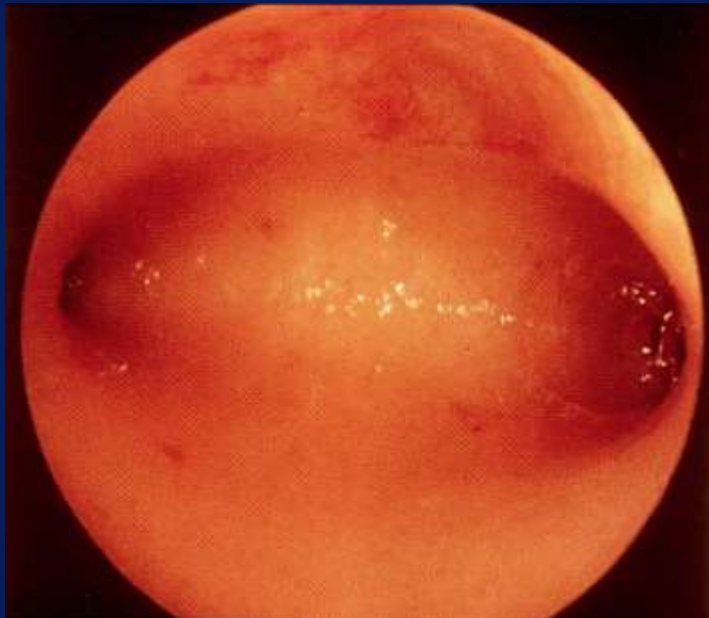
VAGINOSKOPIJA

- pregled nožnice z vaginoskopom
- otroško in adolescentno obdobje
- diagnoza bolezenskih stanj (vnetja, tujki, krvavitve, tumorji)

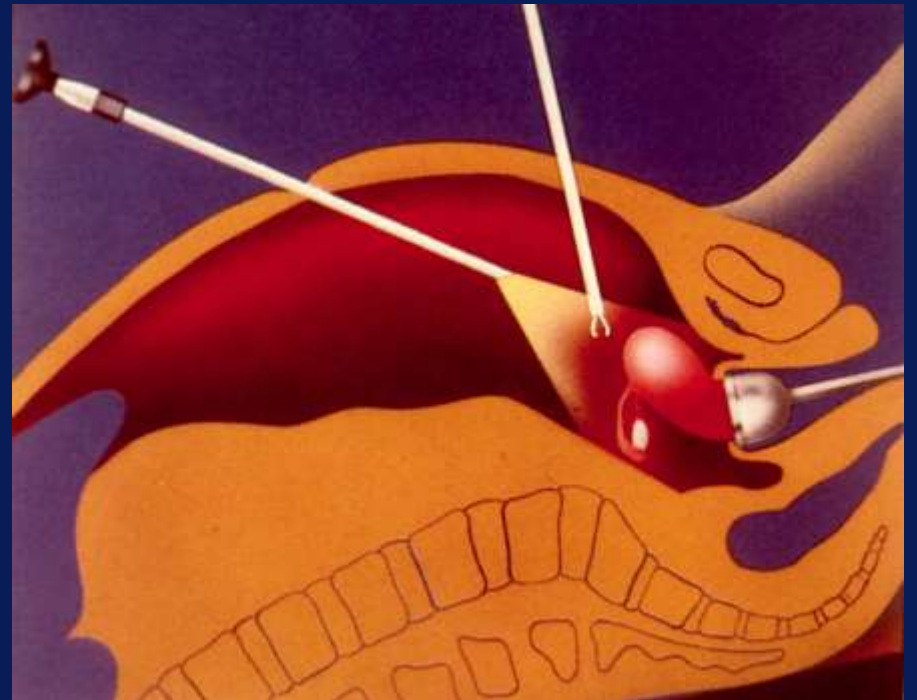
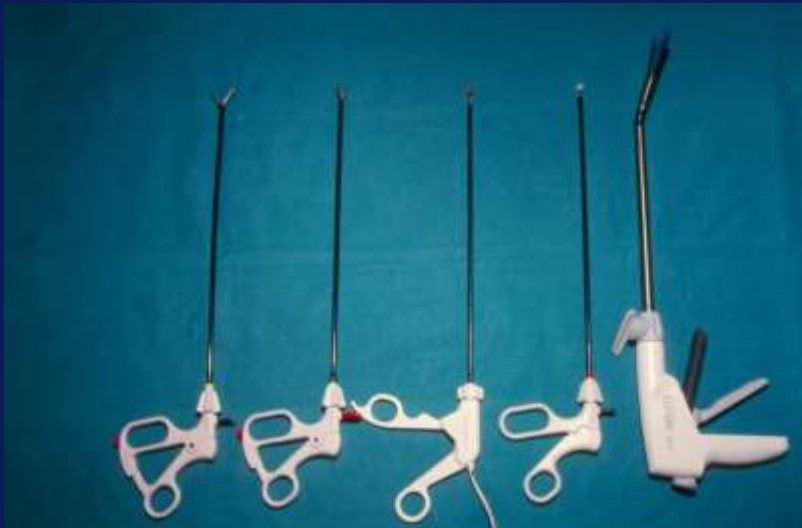
HISTEROSKOPIJA

- pregled maternične votline s histeroskopom
- diagnostična in terapevtska
- distenzijski medij (5 % glukoza, CO₂)
- v lokalni ali splošni anesteziji



LAPAROSKOPIJA

- pregled trebušne votline z laparoskopom
- diagnostična in terapevtska (operativna)
- distenzijski medij: CO₂
- v splošni anesteziji

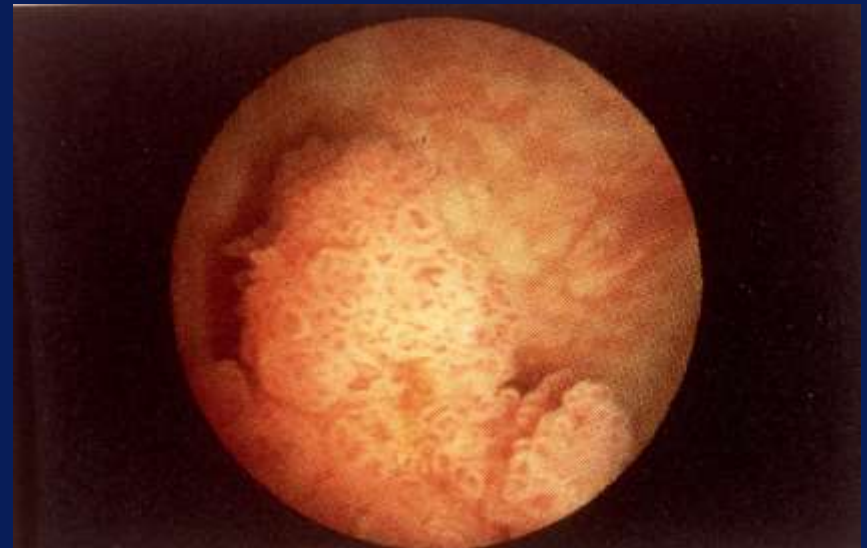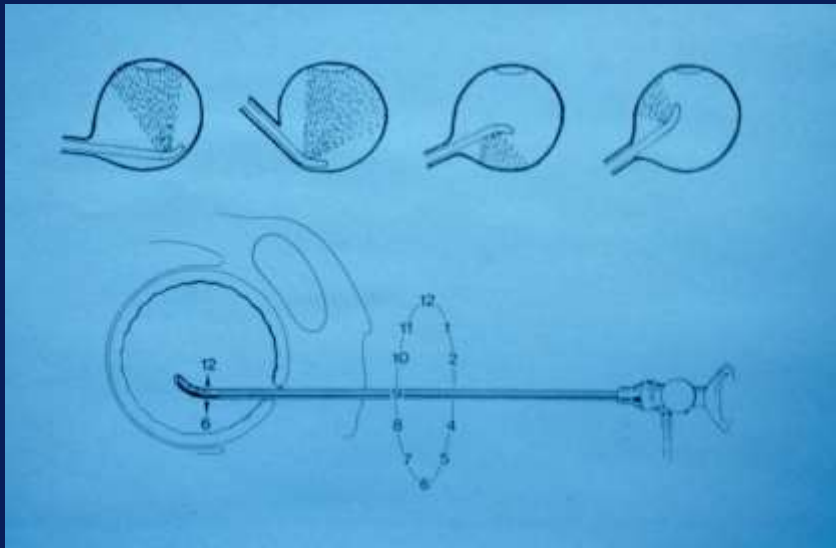


KULDOSKOPIJA

- pregled organov medenice skozi zadnji obok nožnice
- v lokalni anesteziji
- slabša preglednost struktur in organov

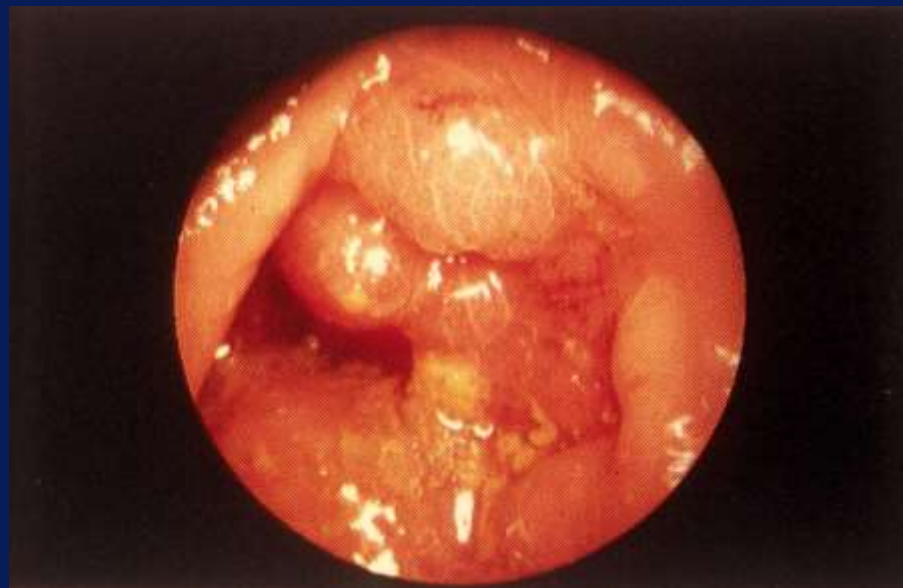URETROCISTOSKOPIJA

- pregled sečnice in mehurja
- v uroginekologiji (inkontinenca,...)
- predoperativno v ginekološki onkologiji
- brez anestezije



REKTOSKOPIJA

- pregled rektuma
- pri ugotavljanju tumorjev v medenici
- predoperativno v ginekološki onkologiji
- brez anestezije



URODINAMSKE PREISKAVE

- test z vložkom (pad test)
- meritve pretoka urina (flowmetrija)
- cistometrija
- profilometrija (zaporni tlak sečnice)
- pressure-flowmetrija (tlačno-pretočna meritev)

SLIKOVNE DIAGNOSTIČNE METODE

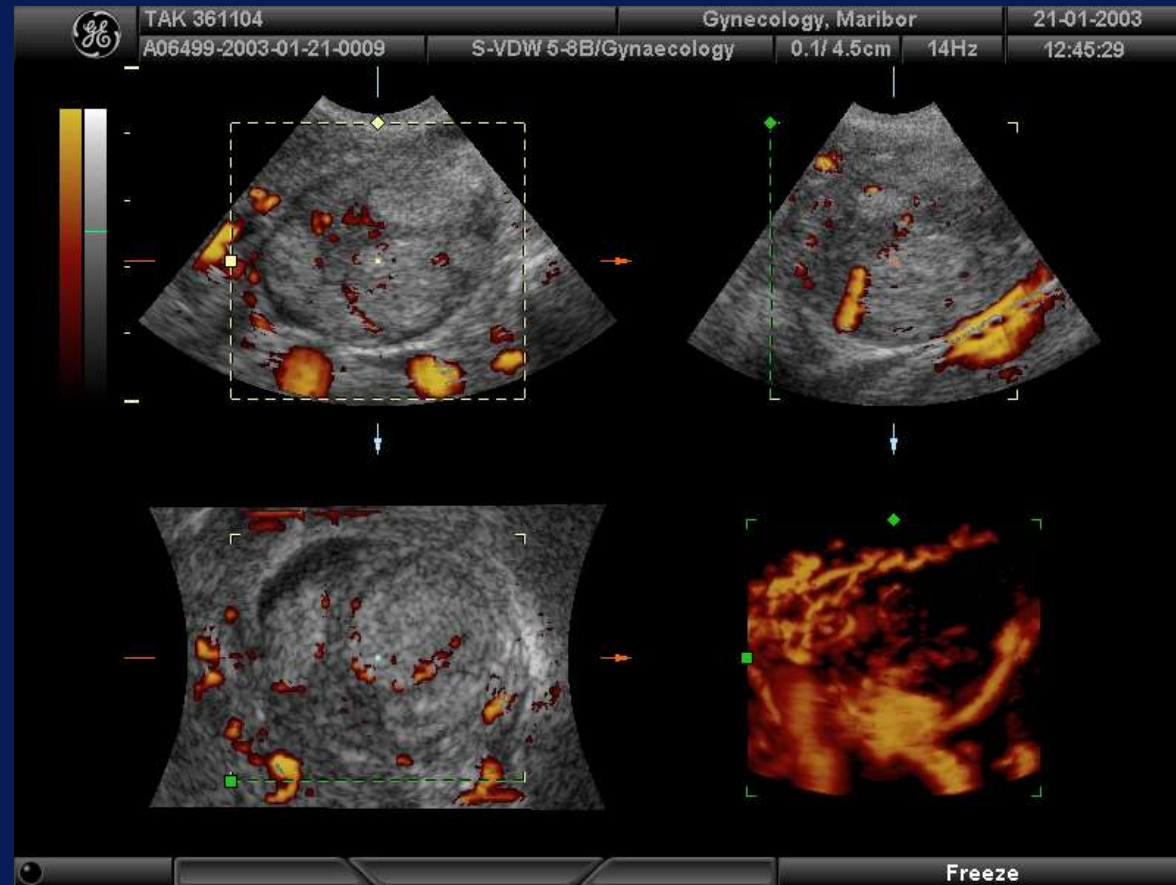
- **rentgenske metode**
- **ultrazvok (UZ)**
- **nuklearna magnetna resonanca (NMR)**
- **scintigrafija**

RENTGENSKE METODE

- **histerosalpingografija (HSG)**
- **uretrocistografija (UCG)**
- **limfografija**
- **računalniška tomografija (CT)**

ULTRAZVOK (UZ)

- transabdominalni
- transvaginalni
- dvodimenzionalni
- barvni Doppler
- trodimenzionalni



LABORATORIJSKE PREISKAVE

- **hitrost sedimentacije eritrocitov (SR)**
- **kompletna in diferencialna krvna slika**
- **CRP**
- **hormoni**
- **tumorski označevalci**
- **preiskave urina**