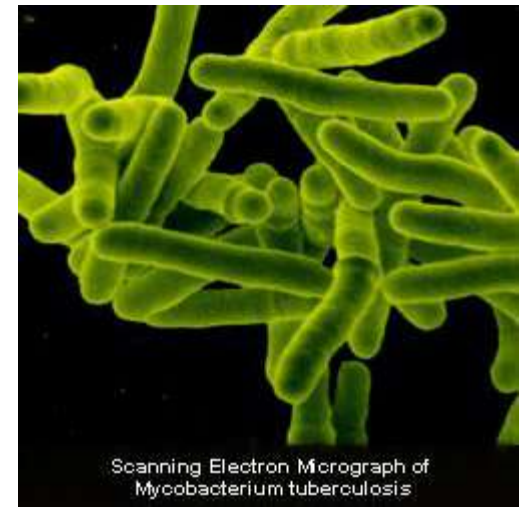


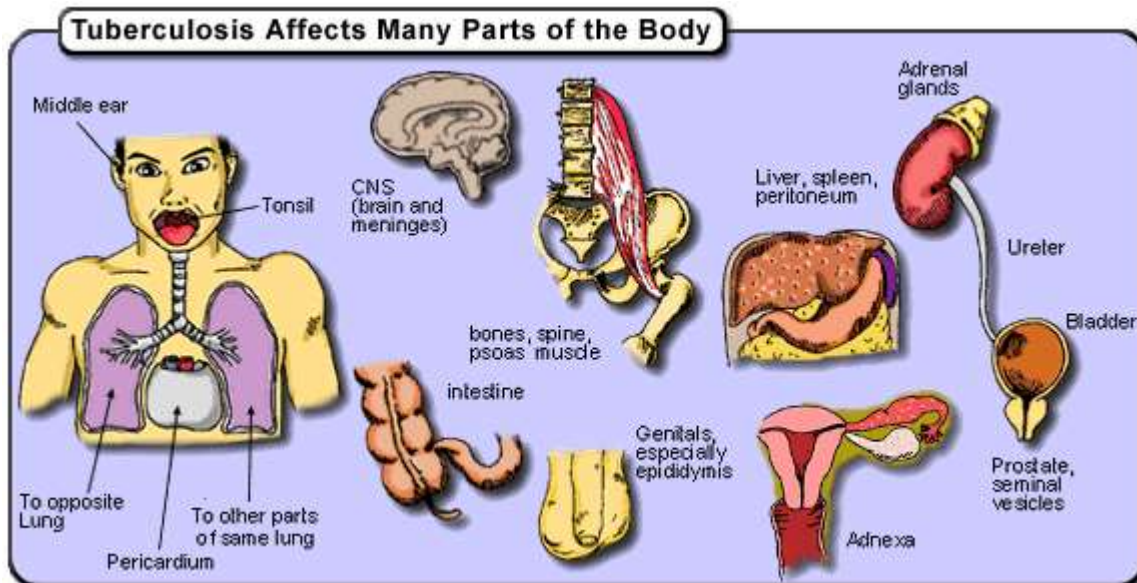
# Atipične in druge bakterije

# Mycobacterium tuberculosis

- Tuberkuloza
  - 90% asimptomatična
  - 10% reaktivacija v obliki bolezni
  - 50% smrtnost, če ni zdravljena



Scanning Electron Micrograph of Mycobacterium tuberculosis

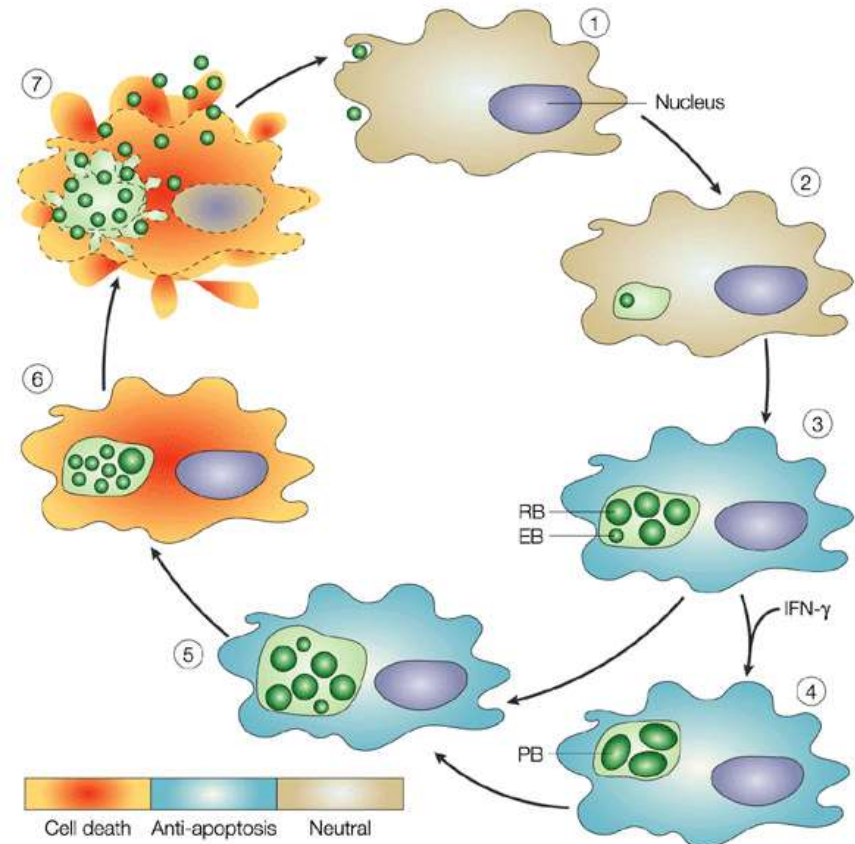


# Znotrajcelične bakterije

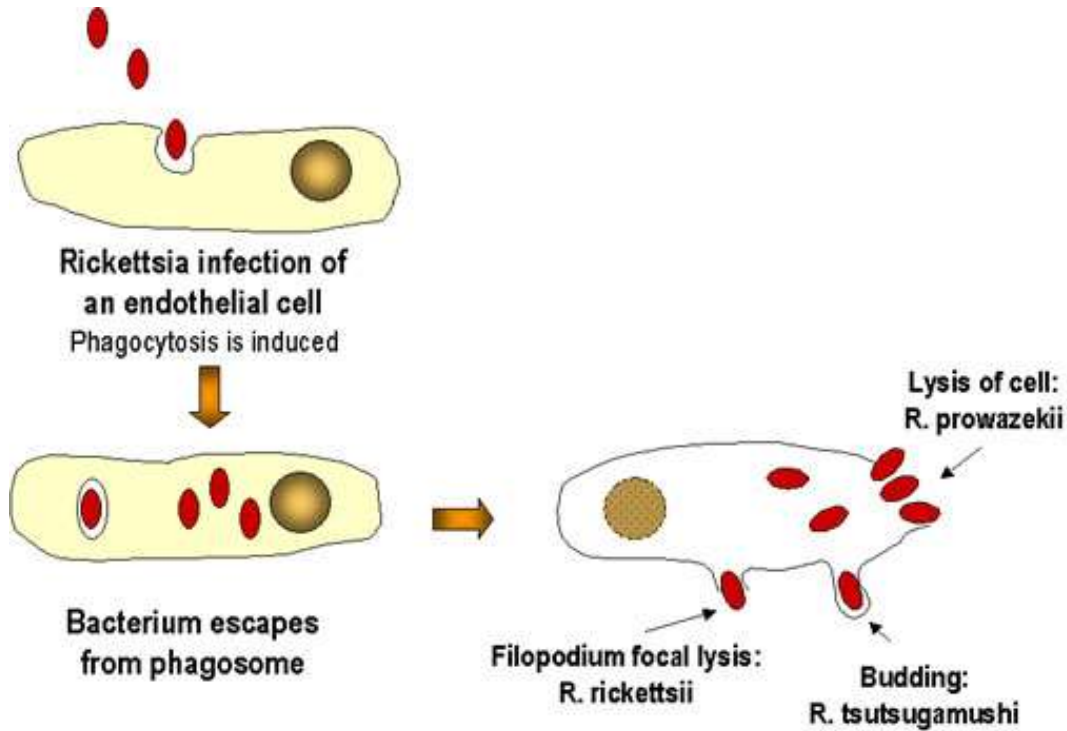
- Chlamidia
- Rickettsia
- Erlichia
- Coxiella

# Klamidije

- *Chlamydiae trachomatis*: vnetje cerviksa, uretritis, konjunktivitis, pljučnica pri dojenčkih
- *Chlamydia pneumoniae*: pljučnica, bronhitis, astma



# Rikecije



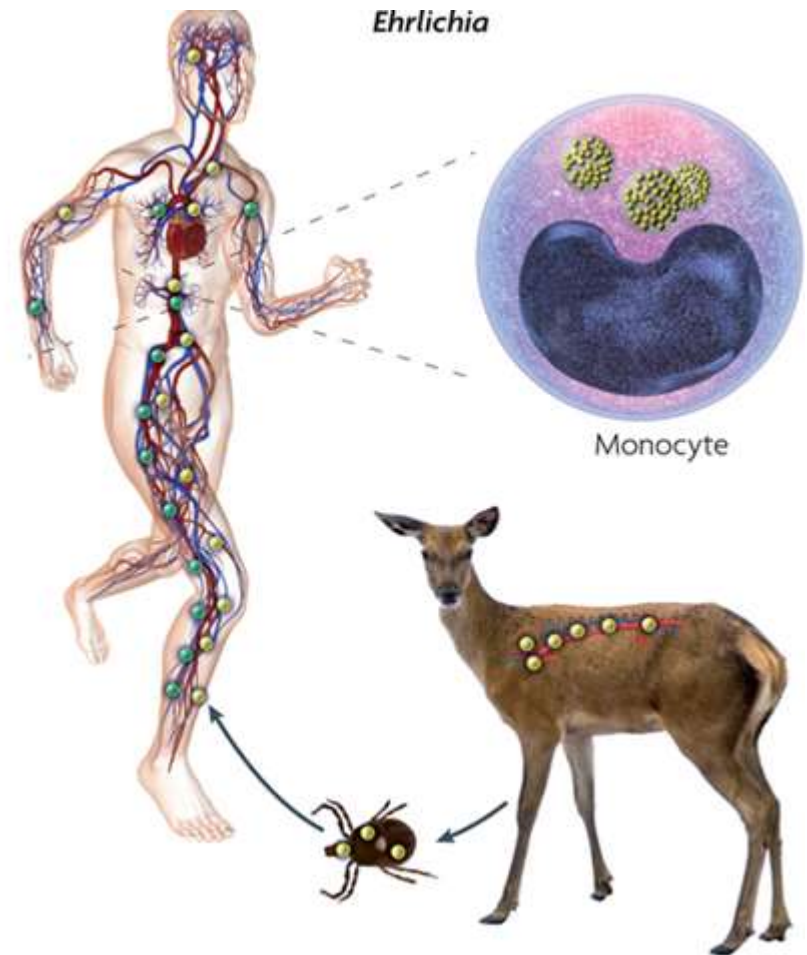
- Klopi
- Pršice
- Iztrebki bolh in uši

- Endemična pegavica
- Mrzlica skalnega gorovja
- Cucugamuši
- Mrzlica Q

- Vaskulitis žil
- Izpuščaji
- Prizadetost srca
- Ledvice
- možgani

# Erlihije

- Vročinsko stanje po vbodu klopa
- Multisistemska okužba
- Asimptomatična okužba



# Bakterije brez celične stene

- Mycoplasma
  - Najmanjše prostoživeče bakterije
  - *M. pneumoniae* - pljučnice, okužbe sklepov
  - *M. hominis* – genitalne okužbe
- Ureaplasma
  - Uretritis
  - Vnetje dihal pri novorojenčkih

