

KOZMETIČNI IZDELKI I

**KOŽNI PRIVESKI:  
ŽLEZE, LASJE IN NOHTI**

J. Kristl 27.10.2010 1

Vrste kožnih priveskov

Haarfollikel mit Talgdrüse Ekkrine Schweißdrüse Nagel

Haarfollikel, Haaraufrichtemuskel, Talgdrüse, Apokrine Schweißdrüse

2

Schematischer prikaz lasnega mešička, lojnice in apokrine znojnice

Haarschaft, Follikelmund, Oberer Follikelhals, Isthmus, Unterer Follikelhals, Papille, Haaraufrichtemuskel, Talgdrüse, Haarwulst, Haarzwiebel, Apokrine Schweißdrüse

1

Lojnica

Talg, Keimschicht, Lipide

J. Kristl 4

Poradeltitev in število lojnic

400-900/cm<sup>2</sup>, 60/cm<sup>2</sup>, 0/cm<sup>2</sup>, 0/cm<sup>2</sup>

J. Kristl 5

Ekkrina znojnica

Pore, Ausführungsgang, Schweiß b, Schweiß a, Arteriole, Venole, Nervenfaser, Sekretionsbereich, Ausscheidungsbereich, Löwenthal-Ampulle

6

Kozmetični izdelki

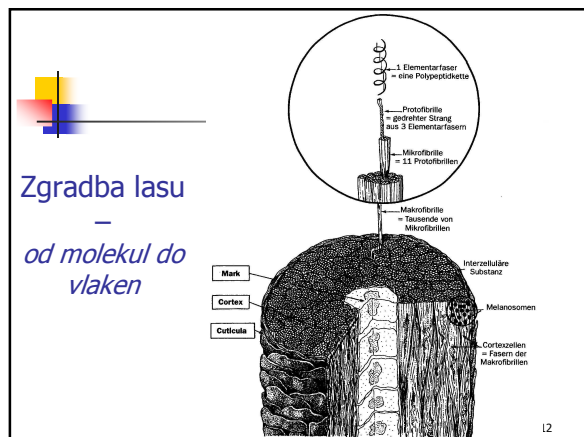
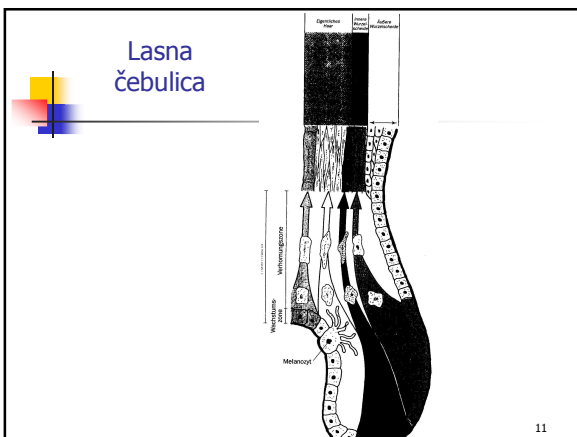
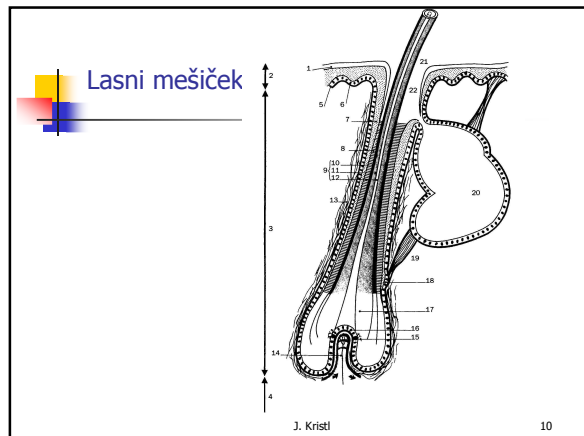
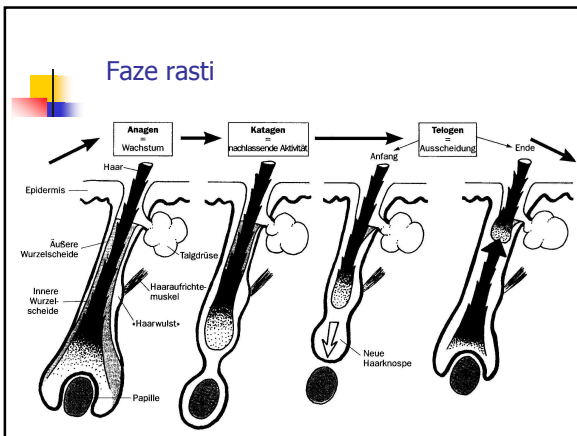
Antiperspiranti  
Deodoranti  
seminar

J. Kristl 7

Lasje – zgradba in nega



J. Kristl 8



## Kemična zgradba

Alfa vijačnica keratinske molekule v lasih in dlakah

α-Keratin      β-Keratin

J. Kristl 13

■ Wasserstoffbrücken  
 ■ Salzbrücken  
 ■ Disulfidbrücken

Original structure: only disulphide bonds are shown

Curl is formed, stretching the disulphide bonds

Disulphide bonds are broken by reduction...

... and reformed with new partners by oxidation. Even though the hair is curled, the disulphide bonds are not under any tension. 'Relaxation' has occurred

## Prhljaj

Na zdravem lasišču se celice, ki nastanejo v zarodni plasti vrhnjice, pomikajo proti zunanji površini in se nato kot nevidni drobni poroženeli delci v suhi obliki odluščijo z lasišča. Ta cikel traja slab mesec (~28 dni) in poteka neprenehoma. Obratno – Pri prhljaju je funkcija poroženevanja znatno motena. Poveča se celična izmenjava, celice se v zarodni plasti hitreje delijo, hitreje diferencirajo in tudi poroženi (pri prhljaju traja cikel 7-21 dni). Pri tem se ne odluščijo več kot posamezne poroženele celice, temveč po več sto sprjetih poroženelih celic, vidnih s prostim očesom. Ta prhljaj je suh. Z lahkoto se odlušči z lasišča in je na laseh dobro viden. Prhljaj na laseh ni samo estetska težava, je tudi idealno gojišče za bakterije in glivice. V drobnih ranicah, ki nastanejo s praskanjem, le-te povzročajo vnetja, ta pa lahko sprožijo seboroični dermatitis.

J. Kristl 16



## Noht s posameznimi elementi

prosti rob  
 posteljica nohta  
 lunica  
 obnohtna kožica  
 stranski rob nohta  
 Vidni del  
 zarodni sloj


J. Kristl 17

## Shematski prikaz anatomske zgradbe nohta, prečni prerez prsta roke

proksimalna nohtna guba      lunula      nohtna plošča      prosti rob nohta  
 povrhnjica      tanka rožena guba      kutikula  
 podkožje      podnohtje  
 nohtna matica      nohtna posteljica




Psoriatic onycholysis



Psoriasis of the proximal nail fold,  
showing chronic paronychia

J. Kristl 19



### Izdelki za nego in zaščito nohtov

- Kreme in losioni za nohte
- Olja za nohte
- Odstranjevalci obnohtne kože
- Topila nohtov (za obolele nohte, 40 % sečnino)
- Laki za nohte
- Odstranjevalci lakov
- Utrjevalci nohtov
- Sušilci laka za nohte
- Izdelki za beljenje nohtnih konic
- Kreme za poliranje nohtov idr.

J. Kristl 20