

POŠKODBE OBRAZA



Klinika za maksilofacialno in
oralno kirurgijo, UKC Ljubljana


Klinika za maksilofacialno in oralno

VSEBINA

- Epidemiologija
- Funkcionalna anatomija
- Nujna stanja pri poškodbah obraza
- Poškodbe mehkih tkiv obraza
- Poškodbe zob in obzobnih tkiv
- Poškodbe obraznega skeleta

EPIDEMIOLOGIJA

- Obraz je izpostavljeno in slabo zaščiteno telesno področje



- poškodbo obraza ima do 2/3 poškodovancev na urgentnih oddelkih
- poškodbo obraza ima 50 % politravmatiziranih



■ Vzroki : prometne nesreče-35%, pretepi-30%, padci-15%, poškodbe pri delu-10%, šport-6%, ostalo-4%



EPIDEMIOLOGIJA

	1999	2000	2001
Zdravljeni	227	231	199
Operirani	121	122	126
Ličnica 60%	74	62	65
Mand. 25%	30	38	32
Maks. 10%	12	18	8
Orbita 10%	5	6	11
NOE, FNO 5%	17	9	15

EPIDEMIOLOGIJA- OTROCI

- Nosne kosti (FNE) 46%
- Mandibula 24%
 - kondil 30-40%
 - telo 20-30%
 - kot 15- 20%
 - simfiza 10-15%
 - zobje 5%
- Srednja tretjina 17%
- orbita 10%

EPIDEMIOLOGIJA- OTROCI

vzrok	F %	M %
promet	53	49
nasilje	4	15
padec	37	19
Šport, igra	4	15
ostalo	2	2

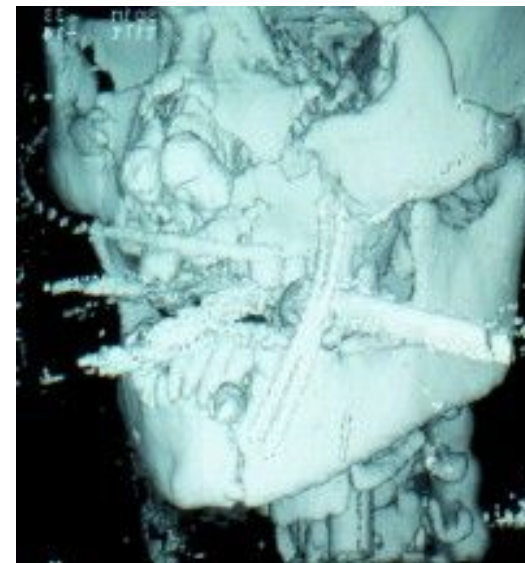
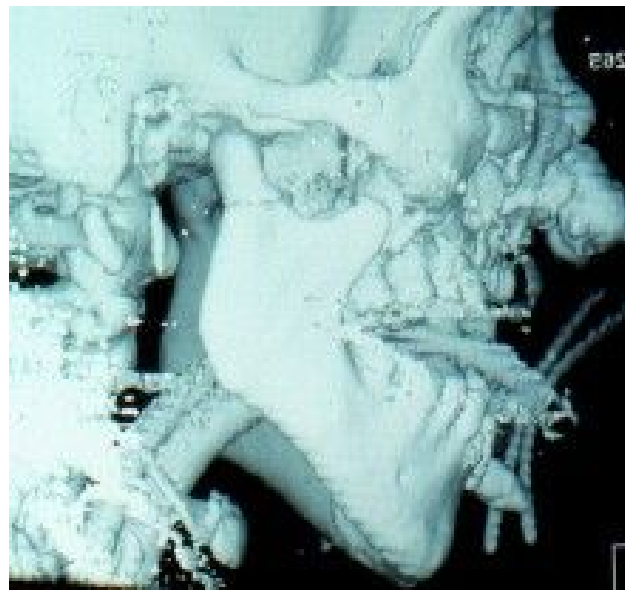
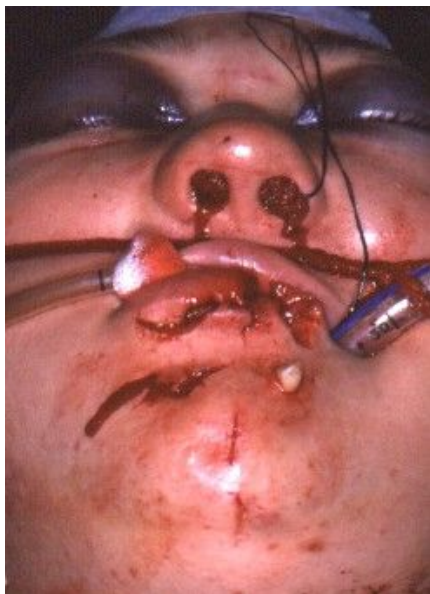FUNKCIONALNA ANATOMIJA

- Obraz kot
 - “sedež” čutil: vid, voh, okus, sluh
 - “križišče” dihalne in prebavne poti
 - “komunikacijski center”: govor, mimika, gestika, izgled (estetika)



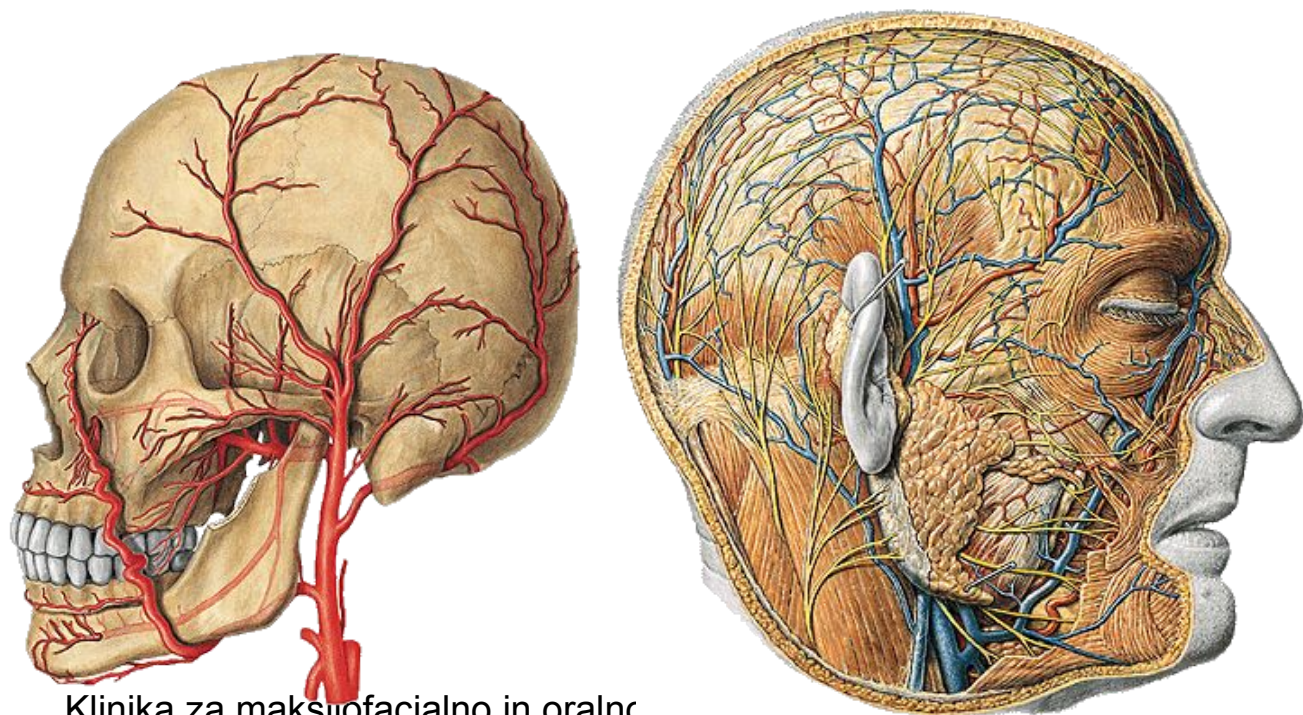
FUNKCIONALNA ANATOMIJA

- Obraz kot zaščita nevrokraniuma



FUNKCIONALNA ANATOMIJA

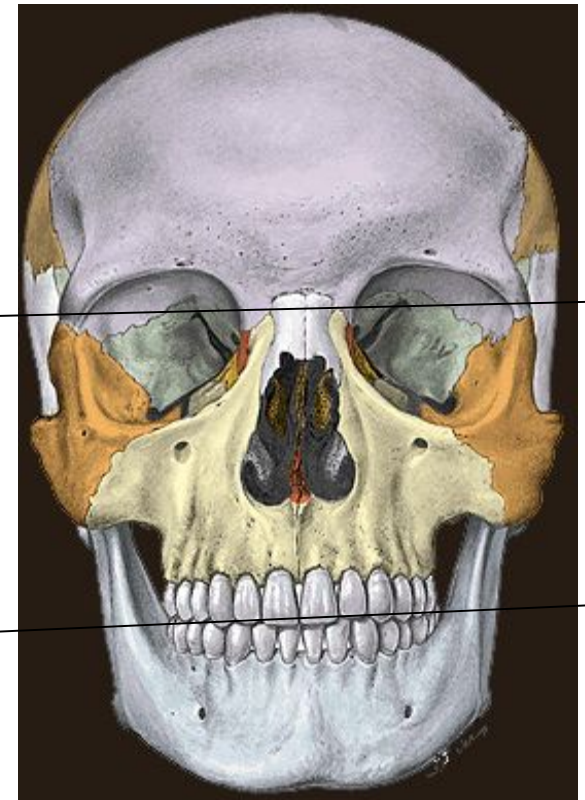
- Mehka tkiva obraza



Klinika za maksilofacialno in oralno

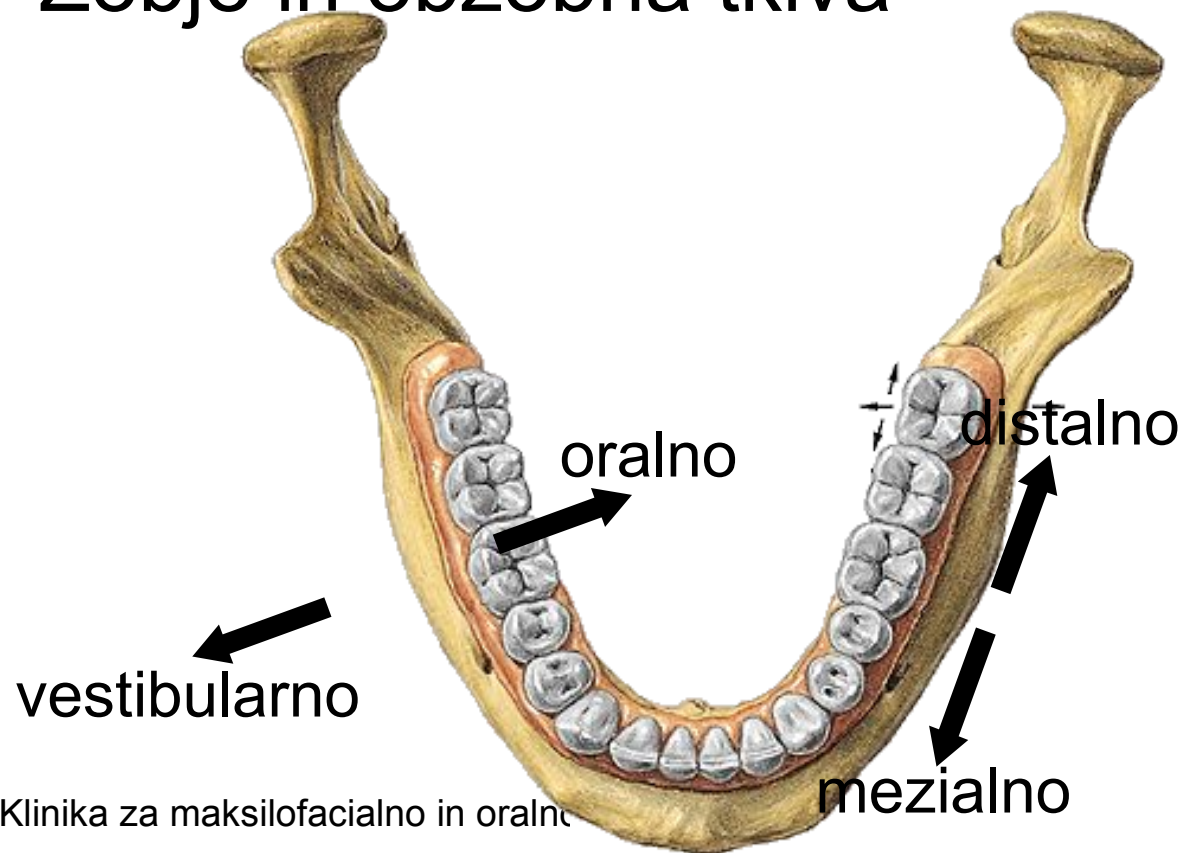
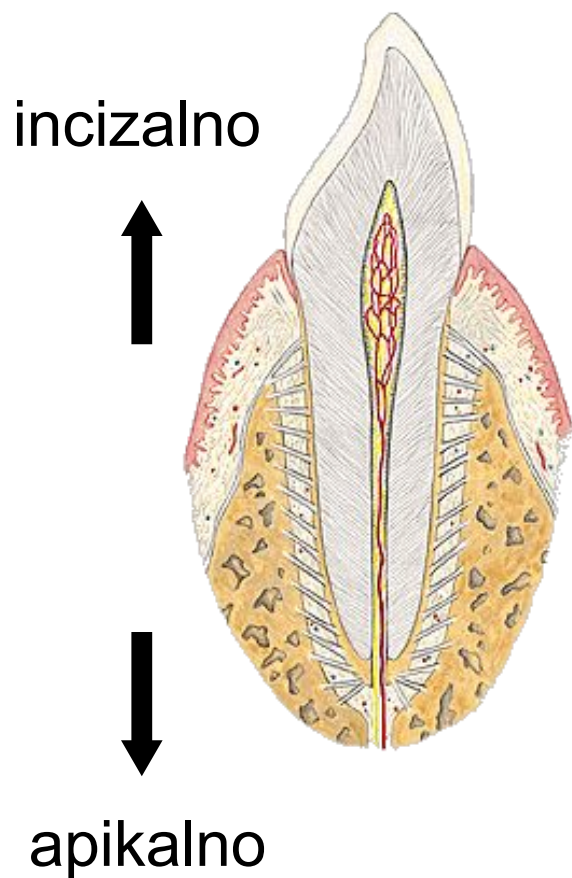
FUNKCIONALNA ANATOMIJA

- Obrazni skelet
 - zgornja tretjina
 - srednja tretjina
 - stranski del
 - osrednji del
 - spodnja tretjina

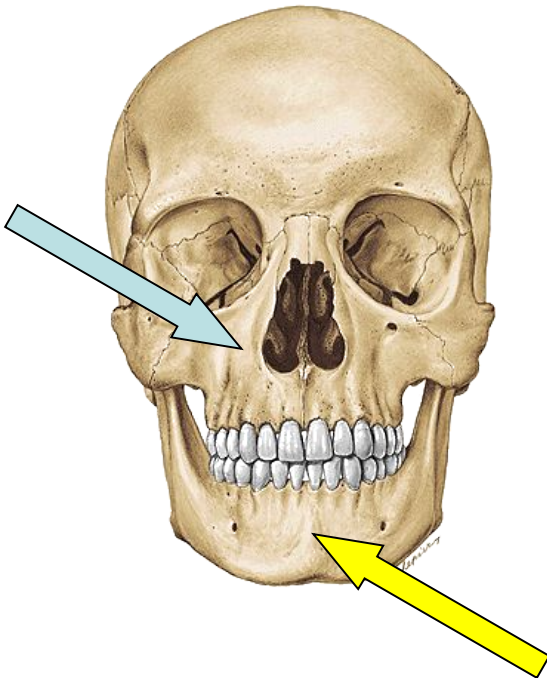


FUNKCIONALNA ANATOMIJA

- Zobje in obzobna tkiva



ŽIVLJENJSKO OGROŽUJOČA STANJA

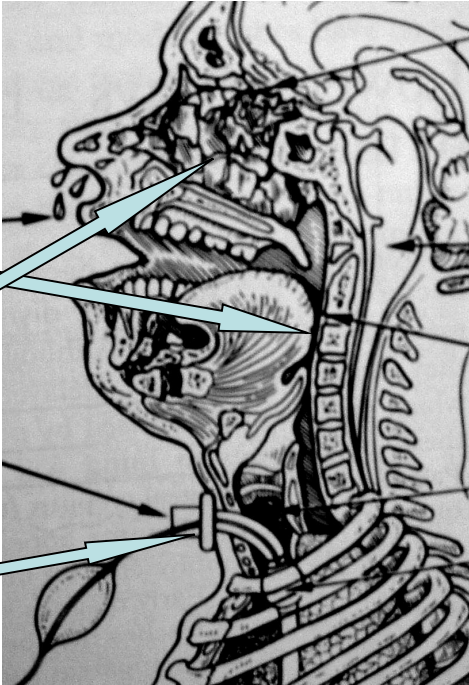


– Zapore dihalne poti

- tujki
- dvojni zlomi simfize spodnje čeljustnice
- zlomi zgornje čeljustnice

– Krvavitve

ŽIVLJENJSKO OGROŽUJOČA STANJA

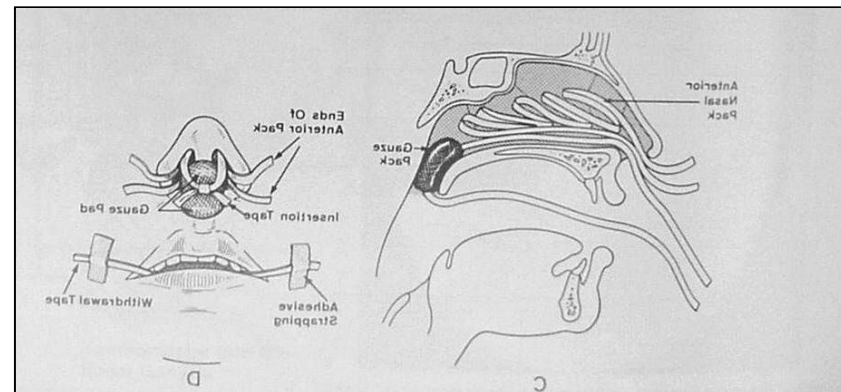
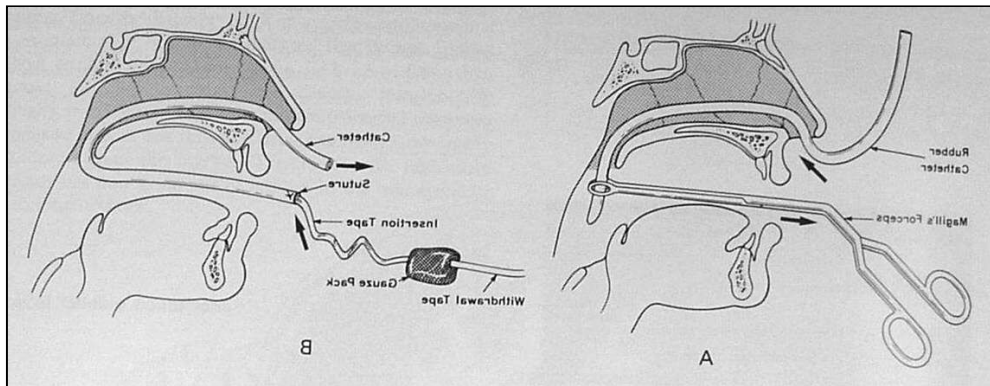


◆
Klinika za maksilofacialno in oralno

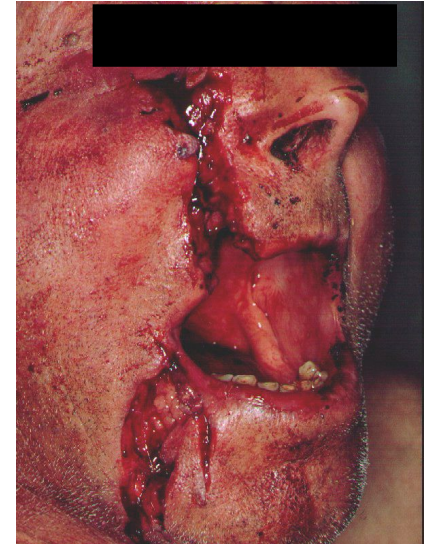
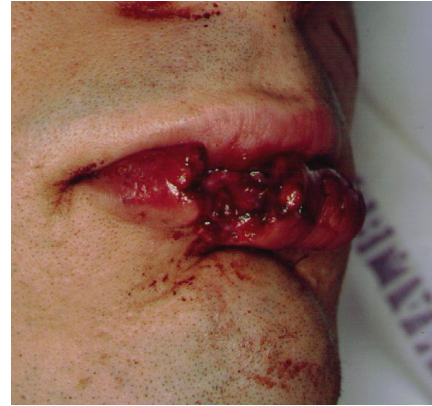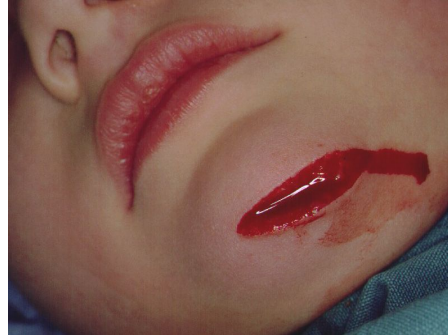ŽIVLJENJSKO OGROŽUJOČA STANJA

zaustavitev krvavitve

- pritisk na krvaveče mesto oz. žilo
- sprednja in zadnja nosna tamponada



MEHKOTKIVNE POŠKODBE OBRAZA



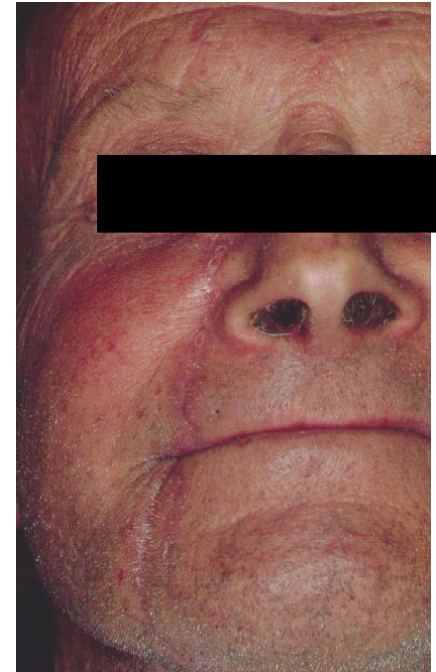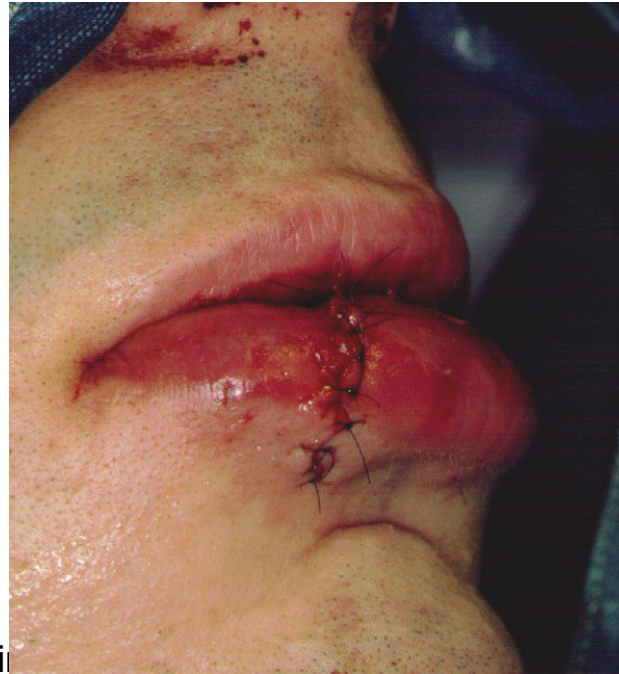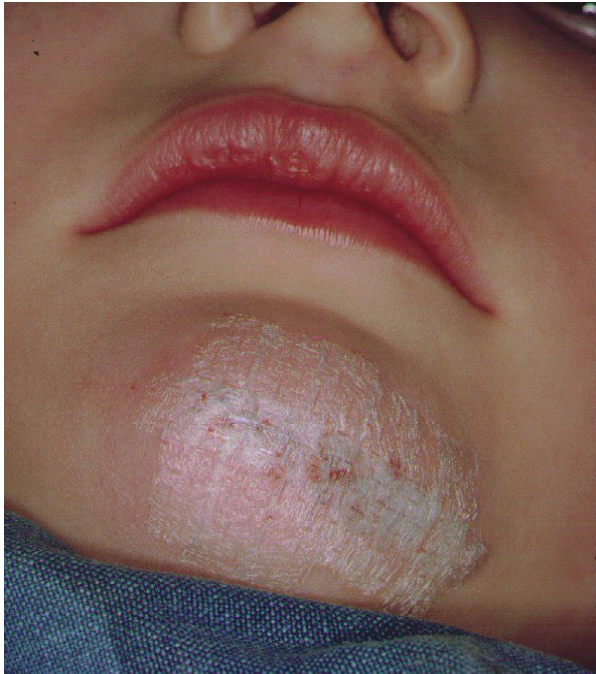- **Ovrednotenje:**
 - mehanizem in čas nastanka,
 - stopnja kontaminacije in tujki v rani,
 - možnost poškodbe pomembnih anatomskih struktur: oči, živci, izvodila slinavk...
 - možnost skeletne poškodbe!

MEHKOTKIVNE POŠKODBE OBRAZA

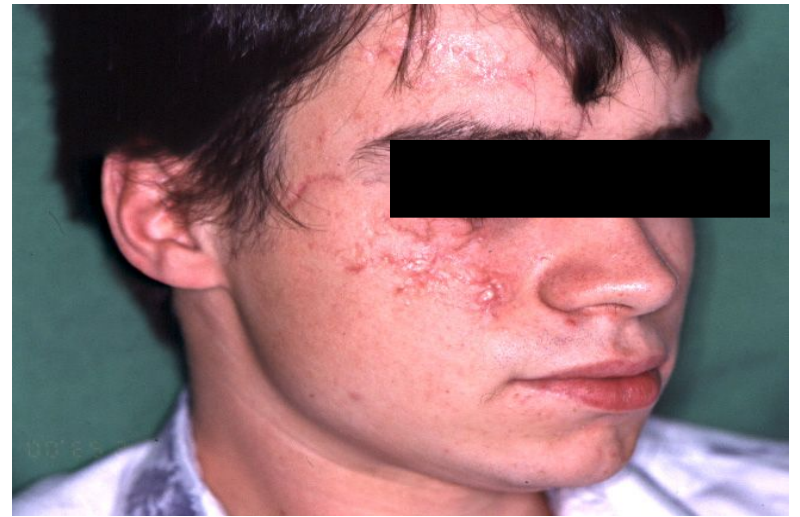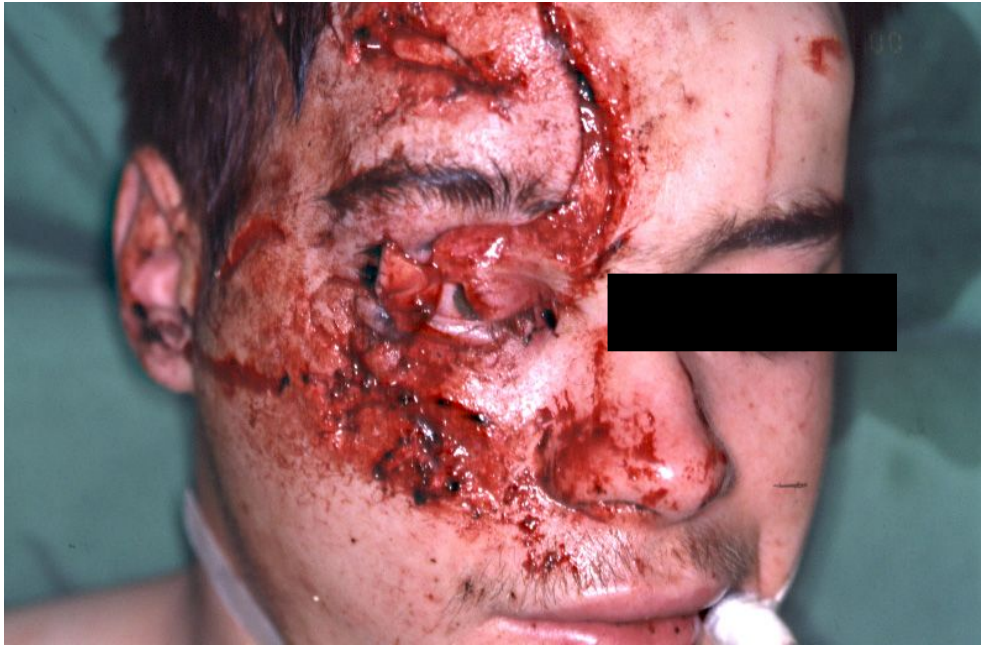Ukrep !

- Ustavitev krvavitve
- Sterilno prekritje in prevez rane
- Oskrba **NIČ EKSCIZIJ NA OBRAZU!**

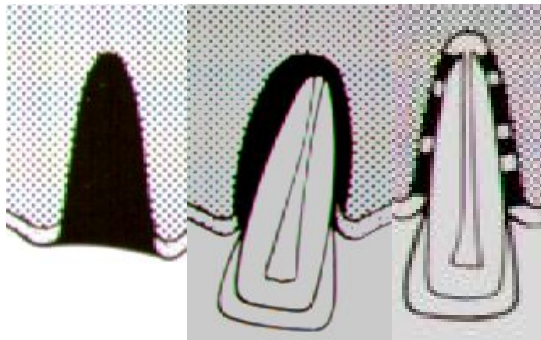
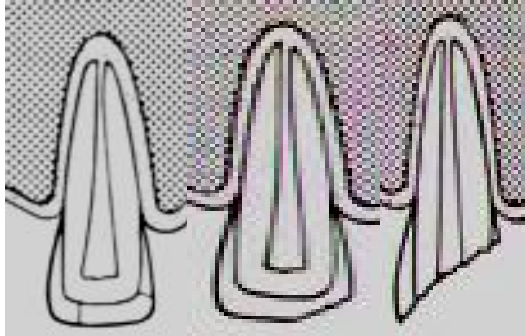
MEHKOTKIVNE POŠKODBE OBRAZA



MEHKOTKIVNE POŠKODBE OBRAZA

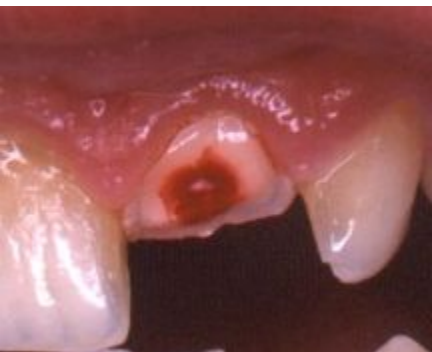
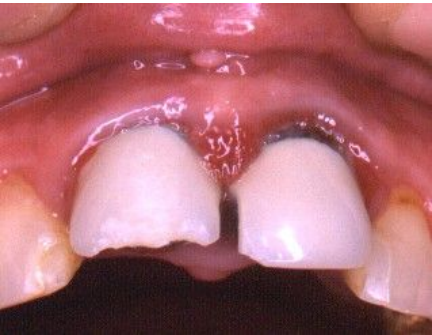
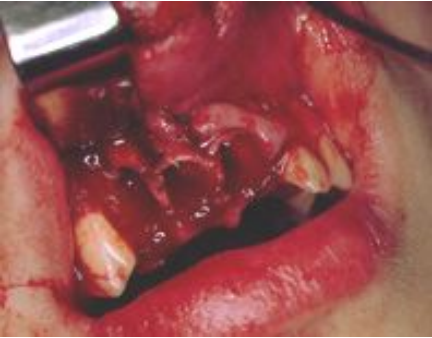POŠKODBE ZOB IN OBZOBNIH TKIV



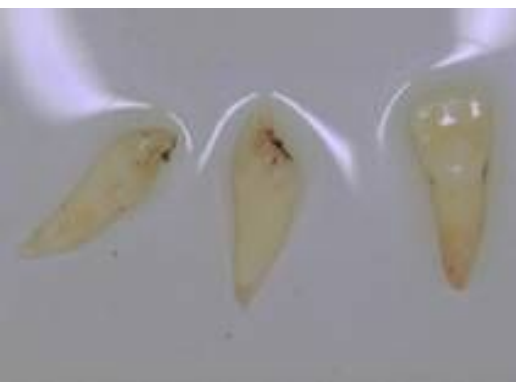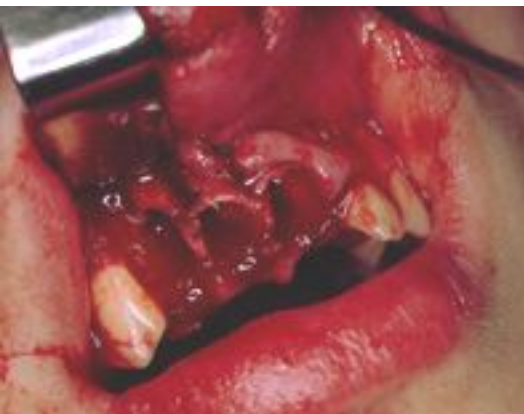- **Ovrednotenje:**
 - mehanizem in čas nastanka,
 - odlomki zob ali izbiti zobje na mestu poškodbe
 - spremljajoče poškodbe mehkih tkiv in obraznega skeleta
- **Razdelitev:**
 - poškodbe trdih zobnih tkiv: zlomi krone ali korenine
 - poškodbe obešalnega aparata: kontuzije, subluksacije, luksacije, **IZBITJE**

POŠKODBE ZOB IN OBZOBNIH TKIV



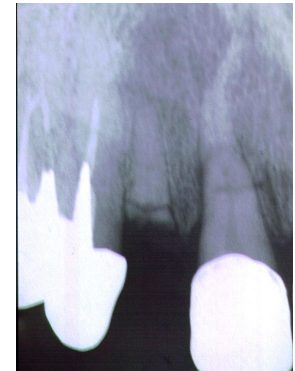
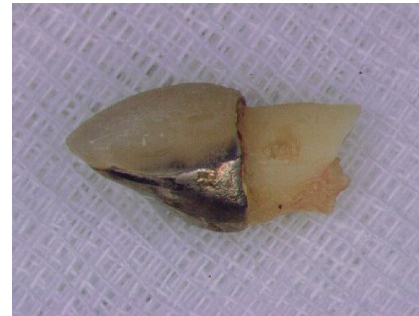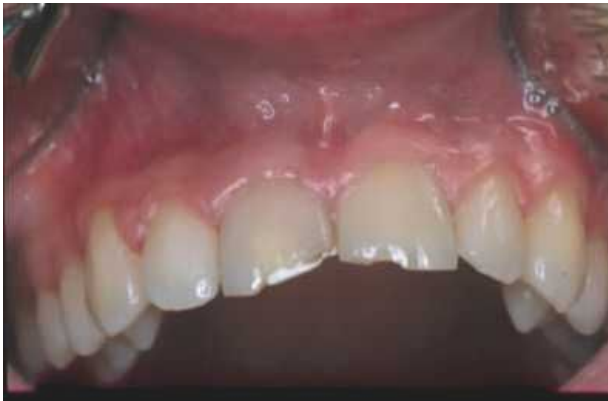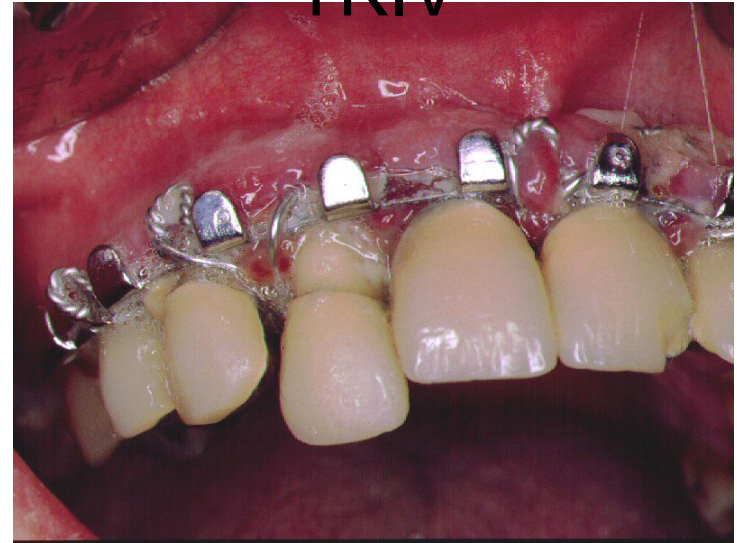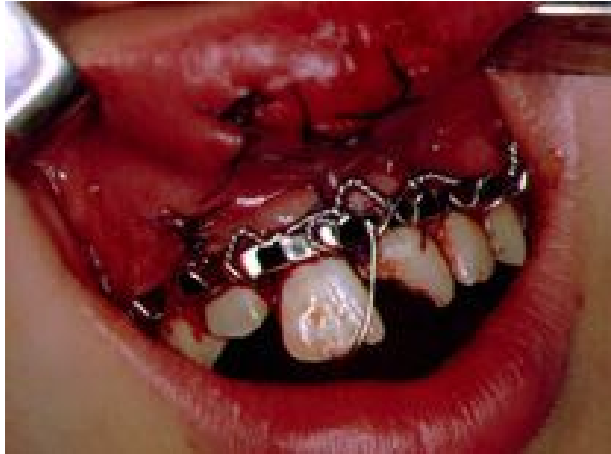- 1. stopnja nujnosti:
izbitje zob - avulzija
- 2. stopnja nujnosti: luksacija
- 3. stopnja nujnosti: sublüksacija
in kompliciran zlom krone
- 4. stopnja nujnosti: skleninska
poka in odkrušenje

POŠKODBE ZOB IN OBZOBNIH TKIV

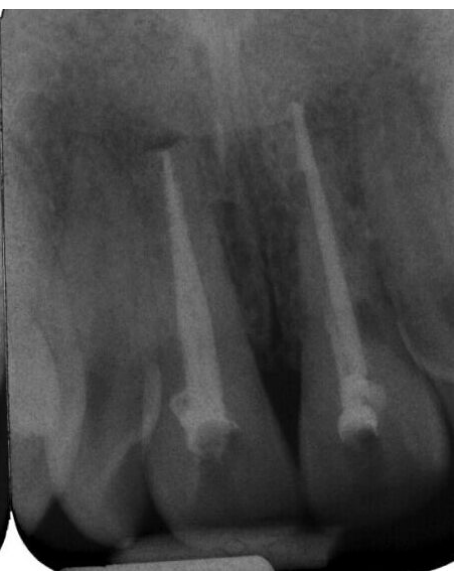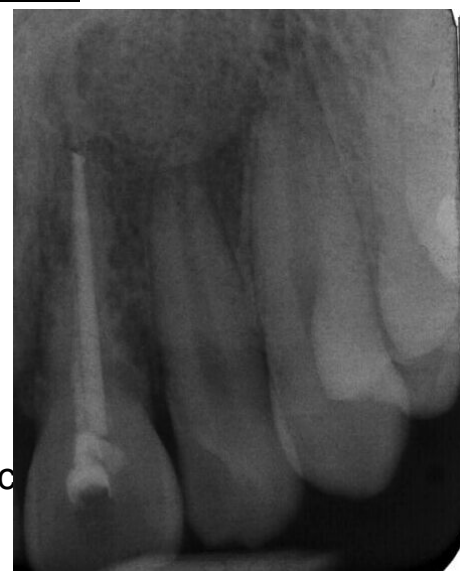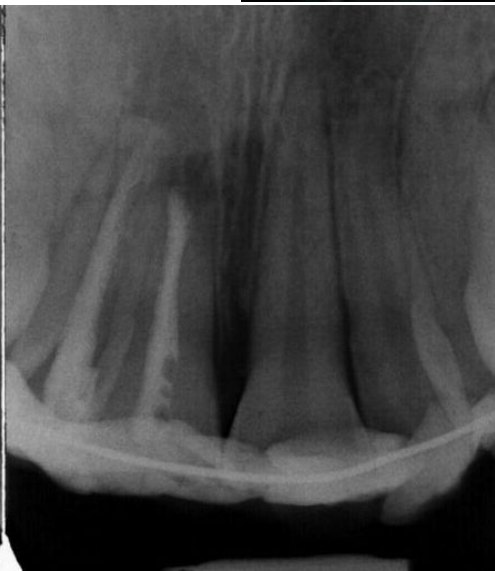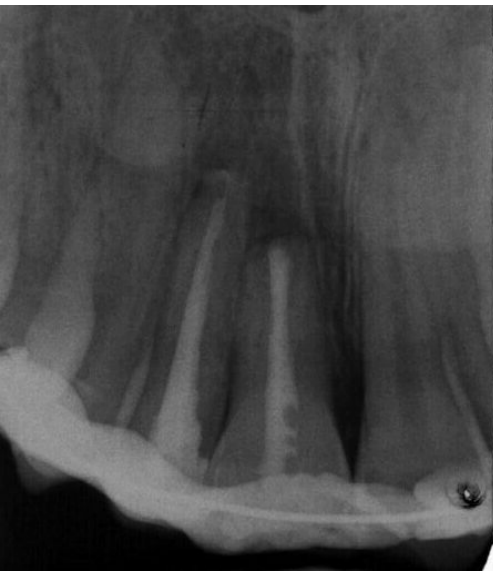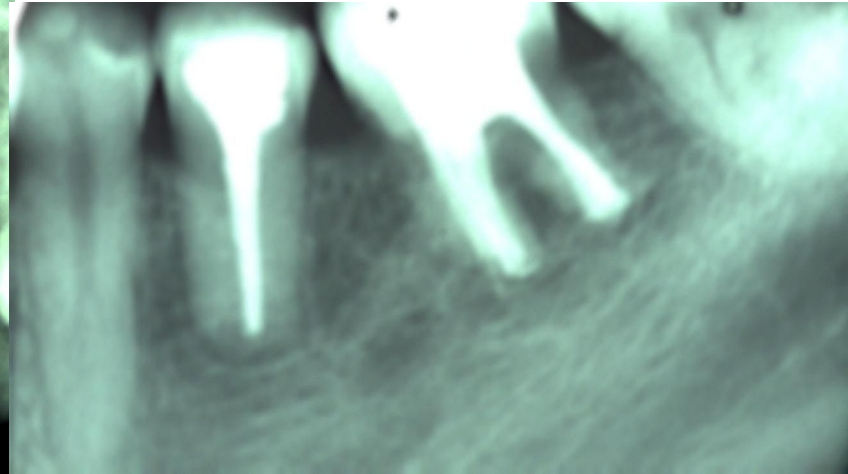
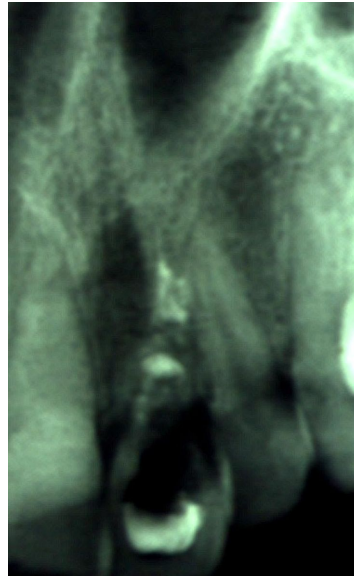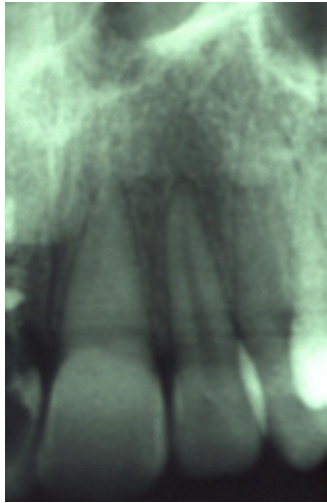


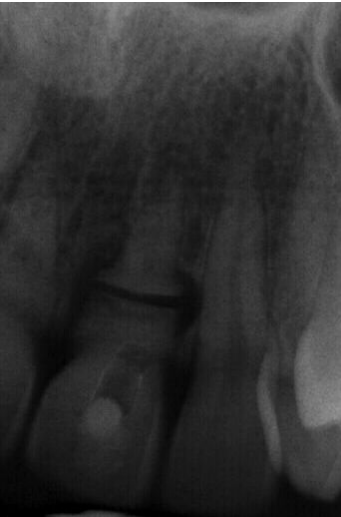- ukrepi pri izbitju zoba:
 - čimprejšnja replantacija !!!
 - zob speremo (ne brišemo)
 - očistimo alveolo
 - replantiramo zob
 - začasno imobiliziramo z ugrizom prek gaze ali tampona
 - replantacija ni mogoča ?
 - zob shranimo v tekočini in ga pošljemo s poškodovancem

POŠKODBE ZOB IN OBZOBNIH TKIV



POŠKODBE ZOB



ac

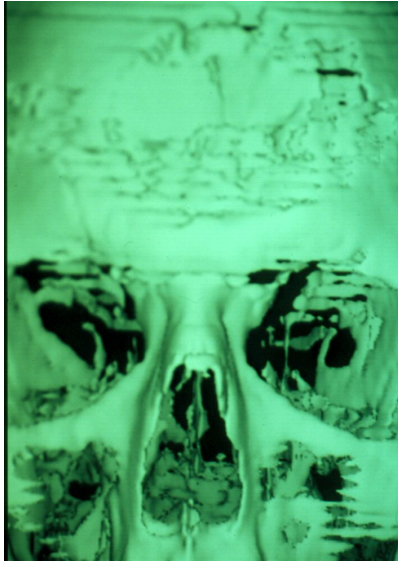
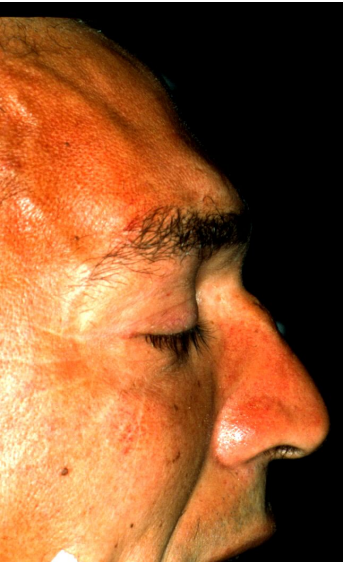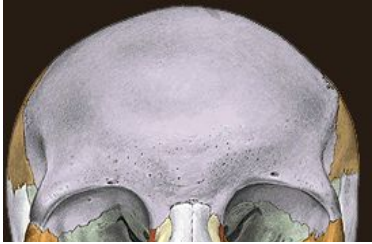
POŠKODBE OBRAZNEGA SKELETA

Zgornja obrazna tretjina

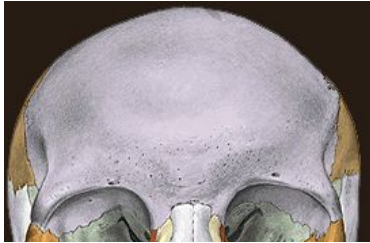
zlomi frontalne kosti

– redko izolirane poškodbe, ki se kažejo z:

- deformacijo čela,
- krvavitvijo iz nosu,
- likvorejo,
- simptomi poškodbe CŽS



POŠKODBE OBRAZNEGA SKELETA

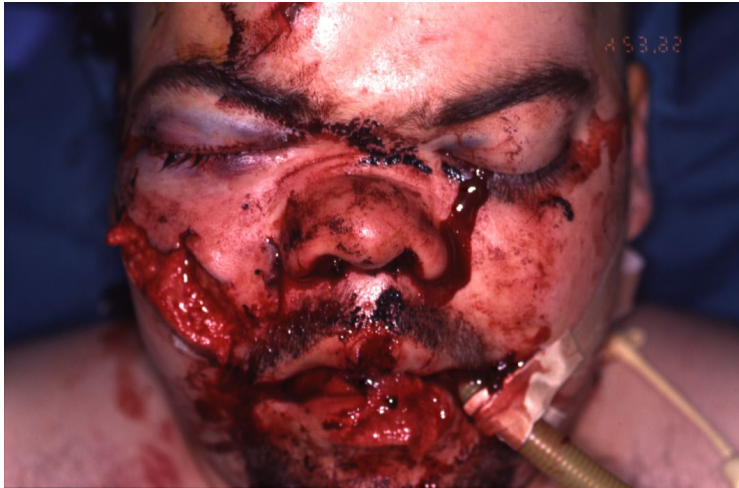

Zgornja obrazna tretjina

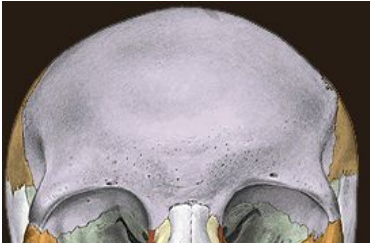
zlomi frontalne kosti

- pridružene poškodbe glave
narekujejo ukrepanje v okviru
PP in NMP

– oskrba rane pri odprtih poškodbah

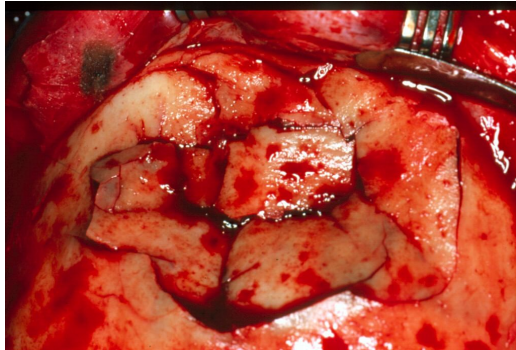


za maksilofacialno in oralno



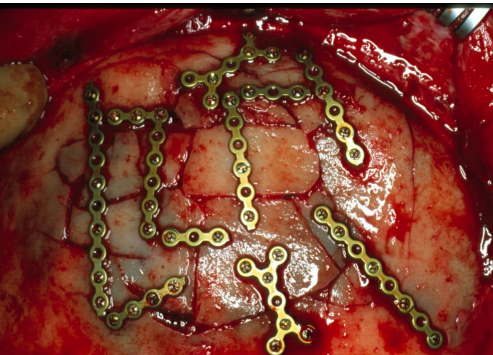
POŠKODBE OBRAZNEGA SKELETA

Zgornja obrazna tretjina
zlomi frontalne kosti



– oskrba:

- anatomska repozicija/
rekonstrukcija
- obliteracija
- kranializacija

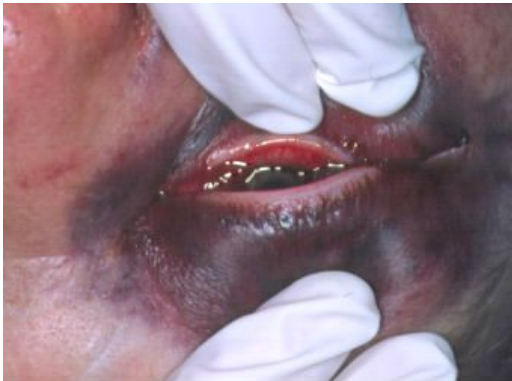

POŠKODBE OBRAZNEGA SKELETA

Srednja obrazna tretjina zlomi ličnice

– simptomi in znaki:

- periorbitalni hematoma in edem,
- subkonjunktivalni hematoma,
- motnje vida in bulbomotorike,
- motnje senzibilitete (n.V/2),
- krvavitev iz istostranske nosnice,
- zavrto odpiranje ust



Ukrep !

POŠKODBE OBRAZNEGA SKELETA

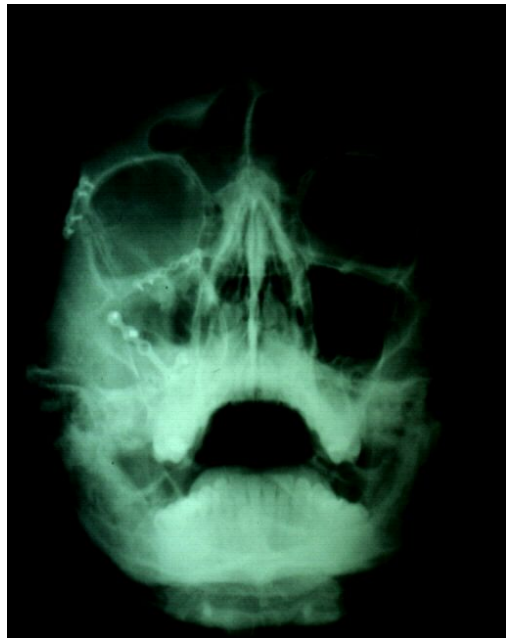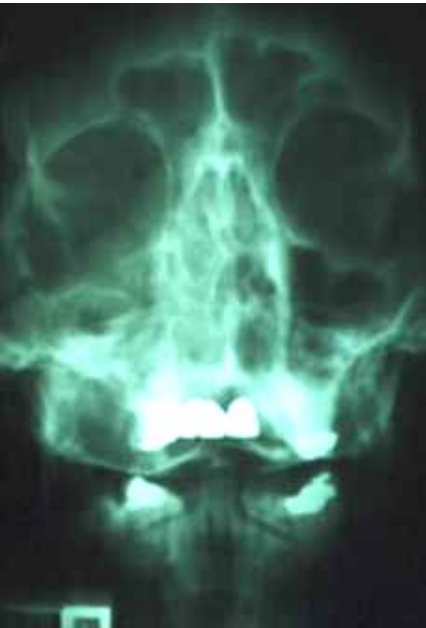Srednja obrazna tretjina
zlomi ličnice

- Obkladek na udarjeno mesto, ustavitev krvavitve iz nosu.
- Poškodovanec na ne piha na nos in naj se ne usekuje
 - možnost podkožnega emfizema, ki povečuje verjetnost kasnejših vnetnih zapletov.

Oskrba.

POŠKODBE OBRAZNEGA SKELETA

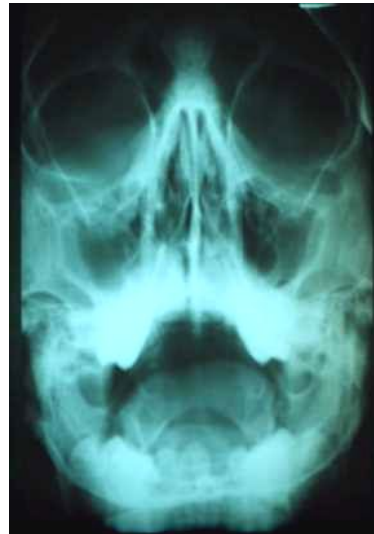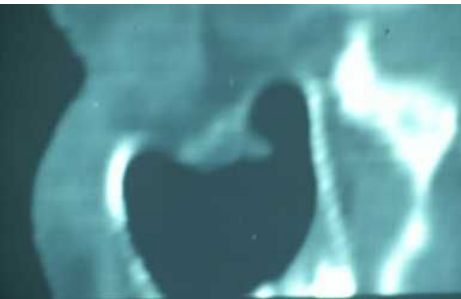
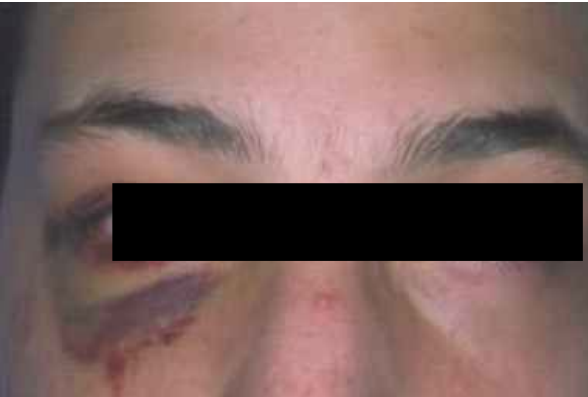Srednja obrazna tretjina
zlomi ličnice



- Repozicija in osteosinteza.
- Pri obsežnejših poškodbah revizija in rekonstrukcija orbitalnega dna.

POŠKODBE OBRAZNEGA SKELETA

Srednja obrazna tretjina zlomi orbitalnega dna



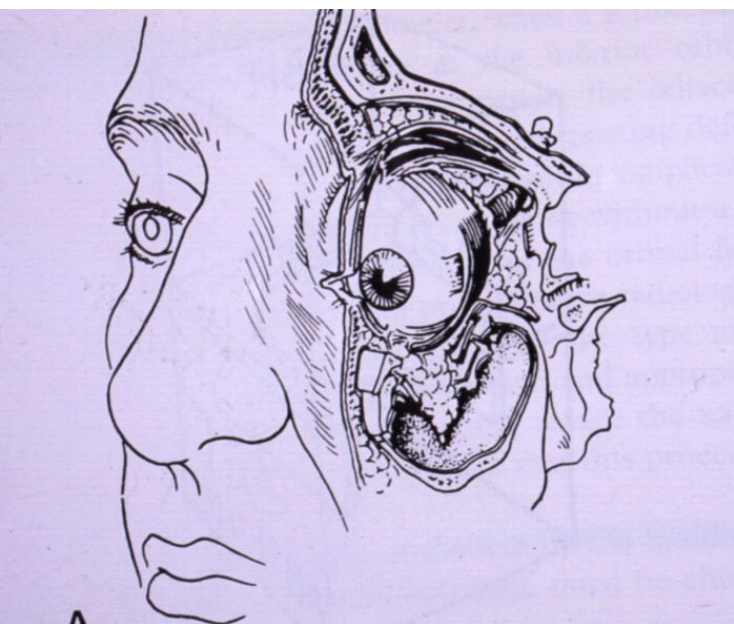
– simptomi in znaki:

- periorbitalni hematomi in edem,
- subkonjunktivalni hematomi,
- motnje vida in bulbomotorike,
- motnje senzibilitete (n.V/2),
- krvavitev iz istostranske nosnice,

Ukrep !

POŠKODBE OBRAZNEGA SKELETA

Srednja obrazna tretjina
zlomi orbitalnega dna

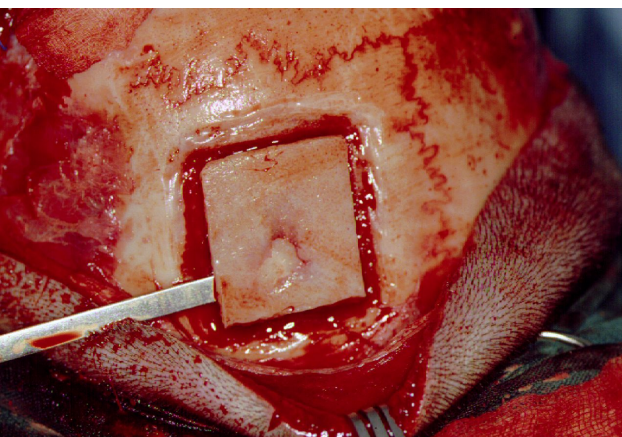


- Obkladek na udarjeno mesto
- Poškodovanec na ne piha na nos in naj se ne usekuje
 - možnost podkožnega emfizema, ki povečuje verjetnost kasnejših vnetnih zapletov.

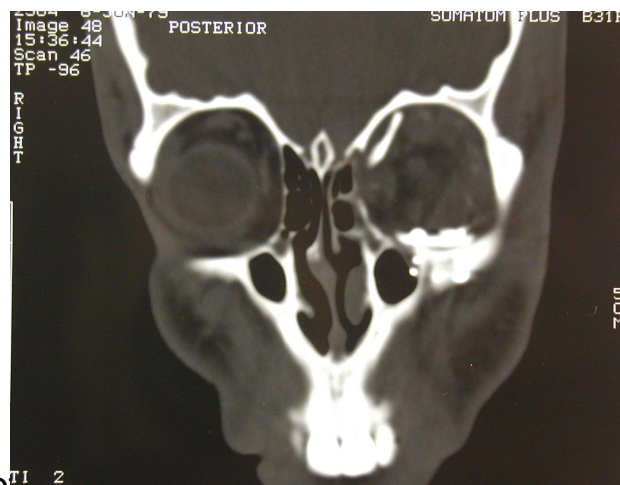
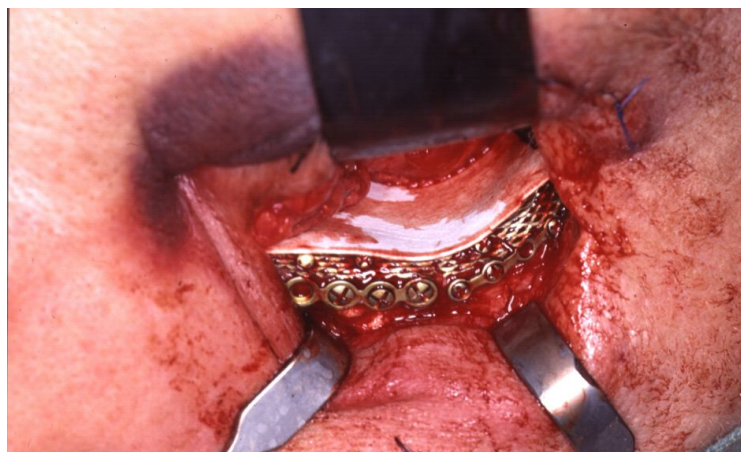
Oskrba.

POŠKODBE OBRAZNEGA SKELETA

Srednja obrazna tretjina
zlomi orbitalnega dna

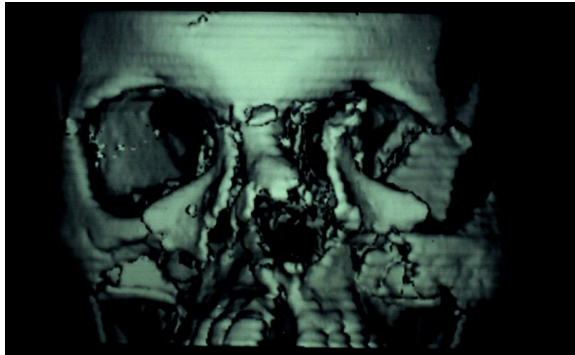
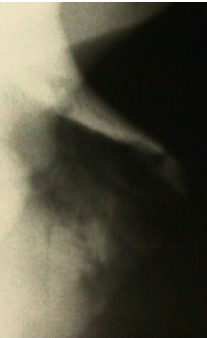
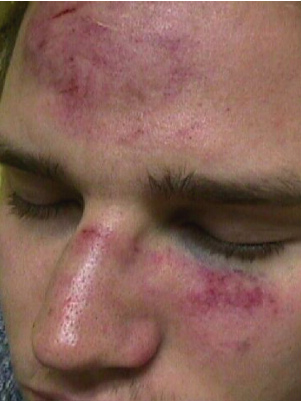
◆ revizija in
rekonstrukcija
orbitalnega dna.



POŠKODBE OBRAZNEGA SKELETA

Srednja obrazna tretjina zlomi nosu in NOE

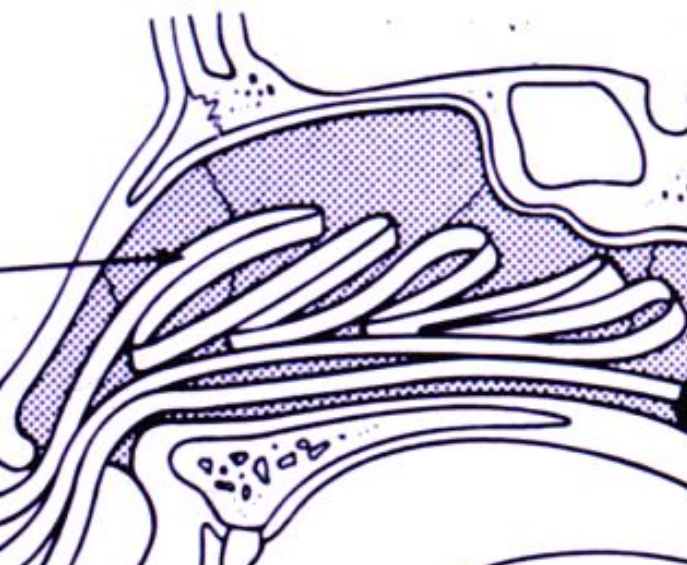


– Simptomi in znaki:

- deformacija, oteklina,
- krvavitev iz nosu,
- telekantus,
- anosmija, epifora, likvoreja

Ukrep ! POŠKODBE OBRAZNEGA SKELETA

Srednja obrazna tretjina
zlomi nosu in NOE

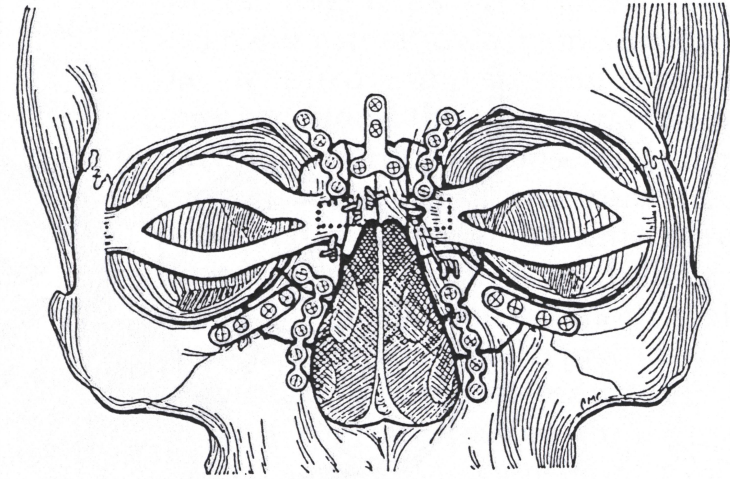


- ustavitev krvavitve,
- obkladek,
- oskrba ran pri odprtih zlomih

Oskrba.

POŠKODBE OBRAZNEGA SKELETA

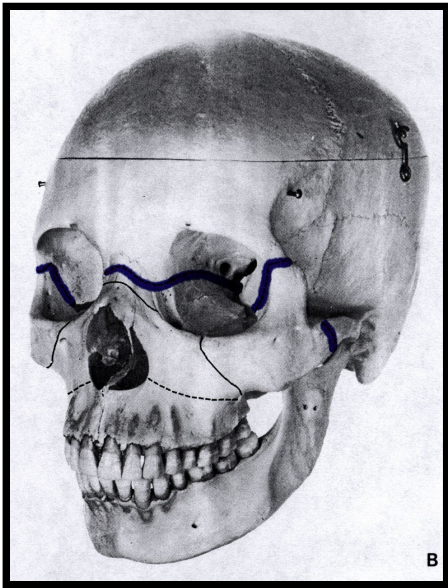
Srednja obrazna tretjina
zlomi nosu in NOE



- Repozicija.
- Pri NOE odprta repozicija, rekonstrukcija medialnega očesnega kota (kantusa)

POŠKODBE OBRAZNEGA SKELETA

Srednja obrazna tretjina Zlomi zgornje čeljusti



– Simptomi in znaki:

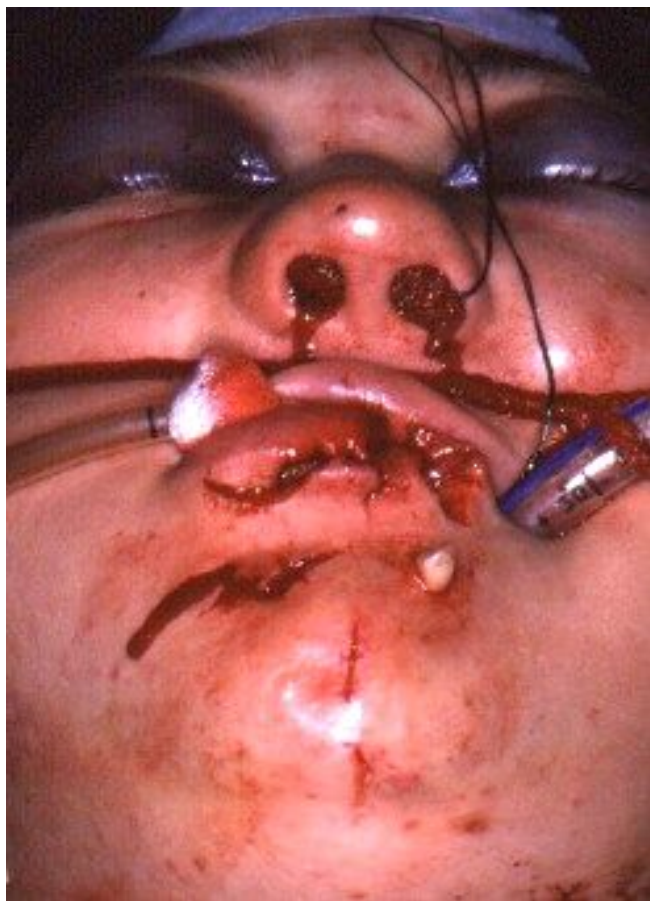- obsežen periorbitalni edem in hematom,
- krvavitev iz nosu,
- motnje okluzije

Ukrep !

POŠKODBE OBRAZNEGA SKELETA

Srednja obrazna tretjina

Zlomi zgornje čeljusti



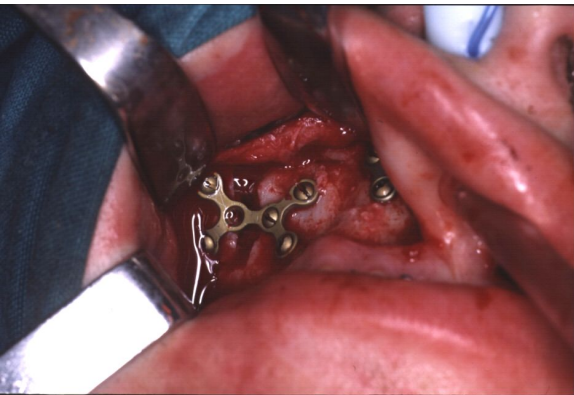
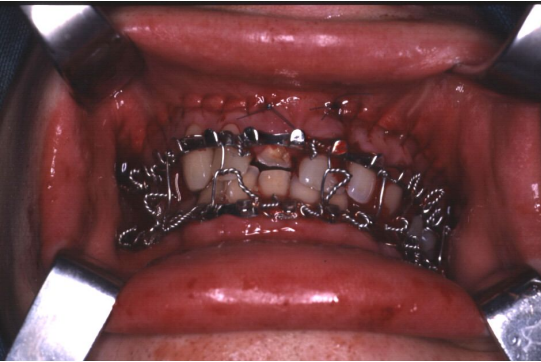
- sprostitev/vzdrževanje dihalne poti,
- ustavitev krvavitve

Oskrba.

POŠKODBE OBRAZNEGA SKELETA

Srednja obrazna tretjina

Zlomi zgornje čeljusti



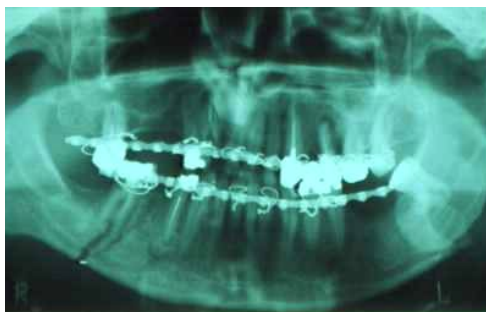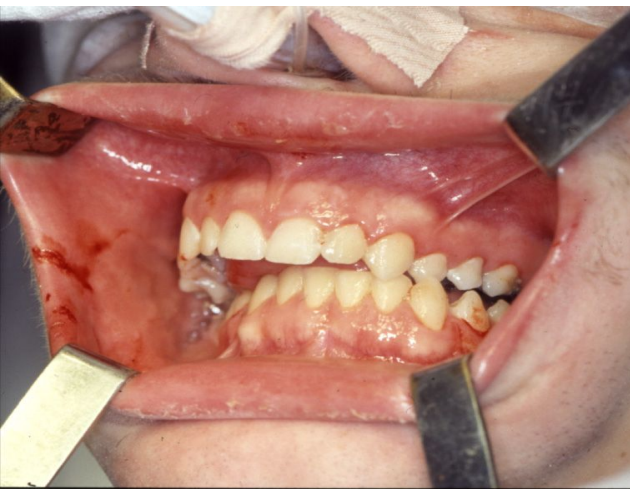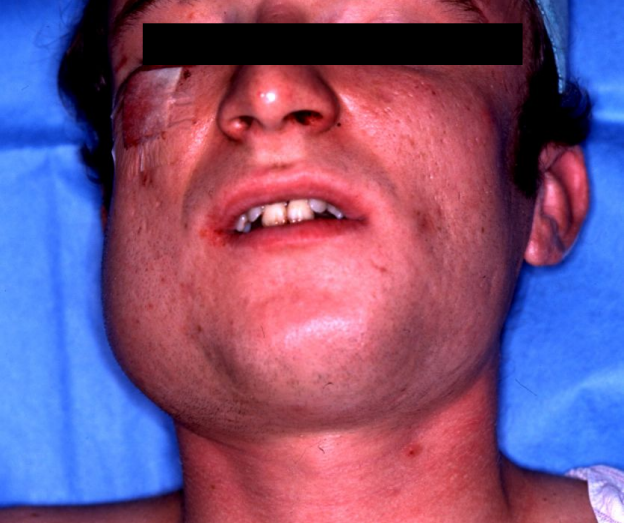- repozicija (vzpostavitev okluzije)
- osteosinteza

POŠKODBE OBRAZNEGA SKELETA

Spodnja obrazna tretjina

Zlomi spodnje čeljusti

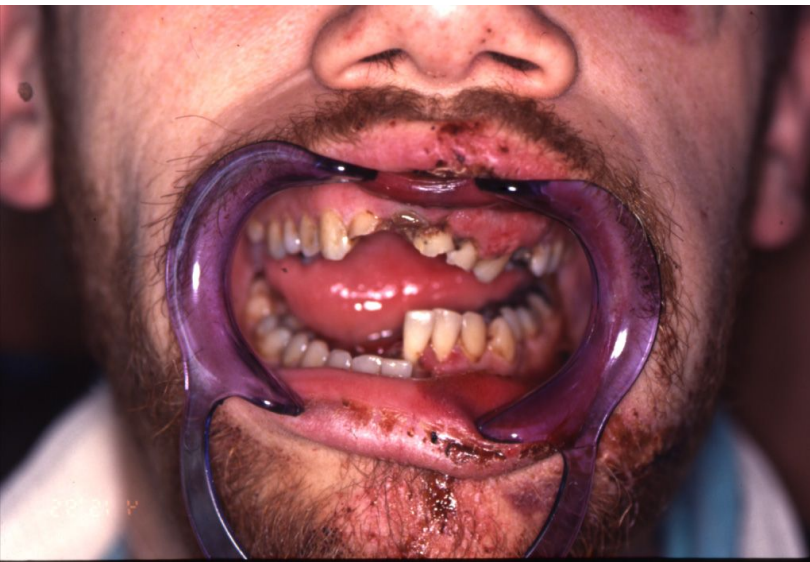Simptomi in znaki:
deformacija, oteklina,
hematom, motnje
okluzije, odprta usta,
motnja senzibilitete
(n.V/3), krepitacije



Ukrep !

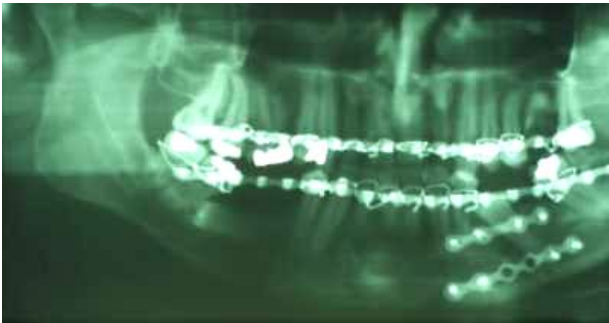
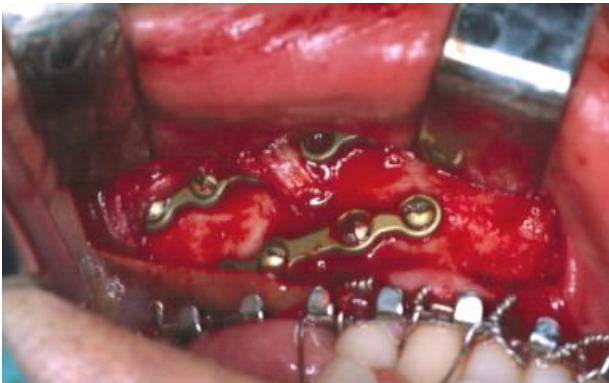POŠKODBE OBRAZNEGA SKELETA

SPODNJA OBRAZNA TRETJINA ZLOMI SPODNJE ČELJUSTI



- ❖ sprostitvev/
vzdrževanje
dihalne poti,
- ❖ obkladek,
- ❖ imobilizacija
(frača za brado)

SPODNJA OBRAZNA TRETJINA ZLOMI SPODNJE ČELJUSTI



❖ repozicija (vzpostavitev okluzije),

❖ osteosinteza

- Izjeme: subperiostalni zlomi - konzervativno zdravljenje z IMF

POSEBNOSTI - OTROCI

- Klinični pregled
- Rtg. preizkave
- Narediti čimveč v eni seji
- Hitro celjenje (2-3 tedna)
- Remodeliranje kosti
- Fenomen zelene palice
- Zobni zametki
- Motena rast



silofacialno in oralno

TAKOJŠNJE UKREPANJE ZAHTEVAJO

- Dihalna pot in ustavitev krvavitve pri obsežnih zlomih obraznih kosti
- Ukrepanje pri izbitju zoba
- Pridružene poškodbe

POŠKODBE OBRAZA



Klinika za maksilofacialno in
oralno kirurgijo, UKC Ljubljana

Klinika za maksilofacialno in oralno

1

VSEBINA

- Epidemiologija
- Funkcionalna anatomija
- Nujna stanja pri poškodbah obraza
- Poškodbe mehkih tkiv obraza
- Poškodbe zob in obzobnih tkiv
- Poškodbe obraznega skeleta

EPIDEMIOLOGIJA

- Obraz je izpostavljeno in slabo zaščiteno telesno področje



- poškodbo obraza ima do 2/3 poškodovancev na urgentnih oddelkih
- poškodbo obraza ima 50 % politravmatiziranih



- Vzroki : prometne nesreče-35%, pretepi-30%, padci-15%, poškodbe pri delu-10%, šport-6%, ostalo-4%



EPIDEMIOLOGIJA

	1999	2000	2001
Zdravljeni	227	231	199
Operirani	121	122	126
Ličnica 60%	74	62	65
Mand. 25%	30	38	32
Maks. 10%	12	18	8
Orbita 10%	5	6	11
NOE, FNO 5%	17	9	15

Klinika za maksilofacialno in oralno

EPIDEMIOLOGIJA- OTROCI

- Nosne kosti (FNE) 46%
- Mandibula 24%
 - kondil 30-40%
 - telo 20-30%
 - kot 15- 20%
 - simfiza 10-15%
 - zobje 5%
- Srednja tretjina 17%
- orbita 10%

EPIDEMIOLOGIJA- OTROCI

vzrok	F %	M %
promet	53	49
nasilje	4	15
padec	37	19
Šport, igra	4	15
ostalo	2	2

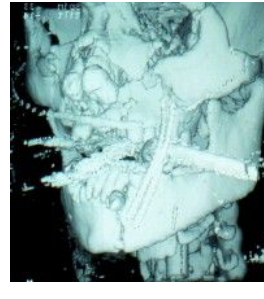
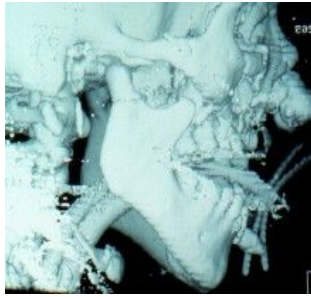
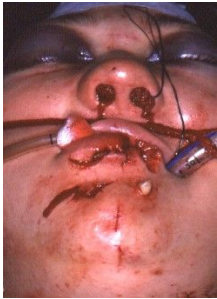FUNKCIONALNA ANATOMIJA

- **Obraz kot**
 - “sedež” čutil: vid, voh, okus, sluh
 - “križišče” dihalne in prebavne poti
 - “komunikacijski center”: govor, mimika, gestika, izgled (estetika)



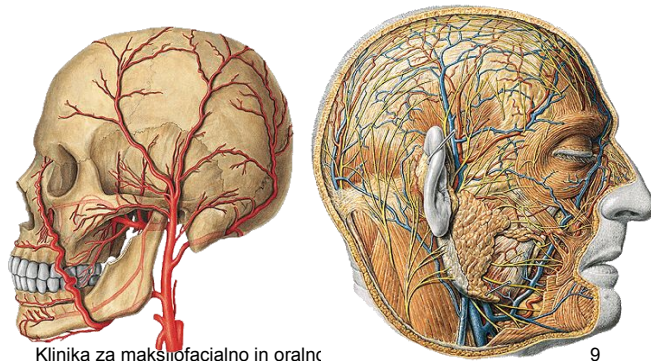
FUNKCIONALNA ANATOMIJA

- Obraz kot zaščita nevrokraniuma



FUNKCIONALNA ANATOMIJA

- Mehka tkiva obraza

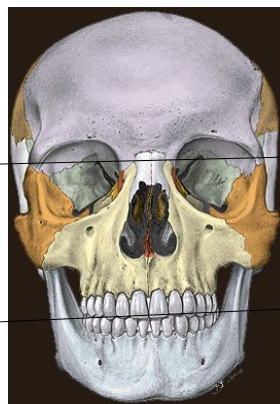


Klinika za maksiofacialno in oralno

9

FUNKCIONALNA ANATOMIJA

- **Obrazni skelet**
 - zgornja tretjina
 - srednja tretjina
 - stranski del
 - osrednji del
 - spodnja tretjina

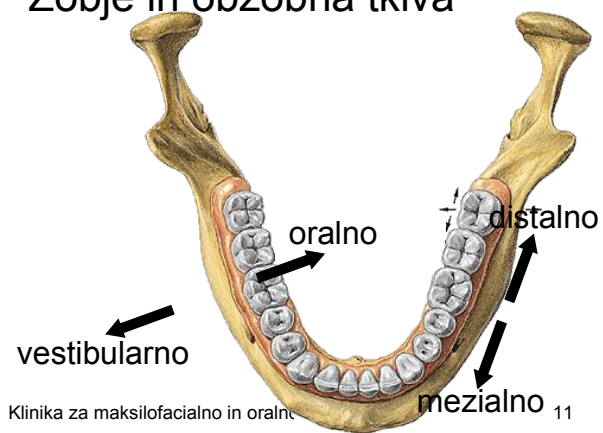
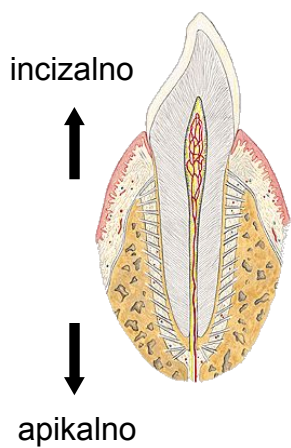


Klinika za maksilofacialno in oralno

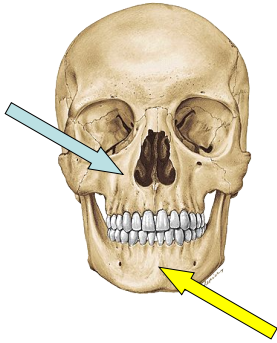
10

FUNKCIONALNA ANATOMIJA

- Zobje in obzobna tkiva



ŽIVLJENJSKO OGROŽUJOČA STANJA

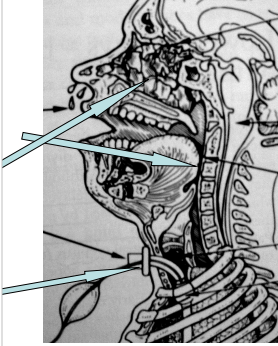


– Zapore dihalne poti

- tujki
- dvojni zlomi simfize spodnje čeljustnice
- zlomi zgornje čeljustnice

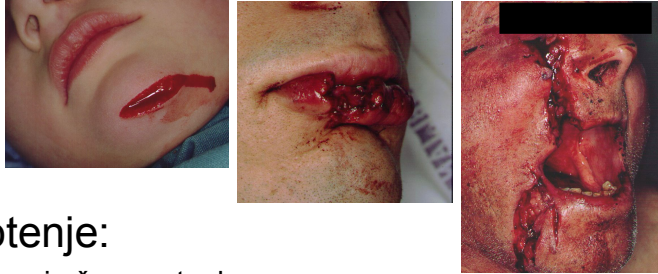– Krvavitve

ŽIVLJENJSKO OGROŽUJOČA STANJA



Klinika za maksilofacialno in oralno

MEHKOTKIVNE POŠKODBE OBRAZA



- **Ovrednotenje:**

- mehanizem in čas nastanka,
- stopnja kontaminacije in tujki v rani,
- možnost poškodbe pomembnih anatomskih struktur: oči, živci, izvodila slinavk...
- možnost skeletne poškodbe!

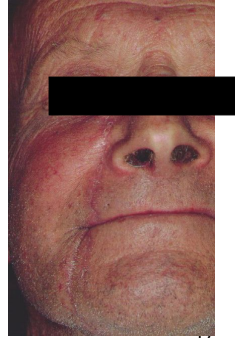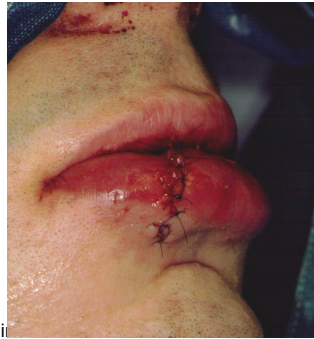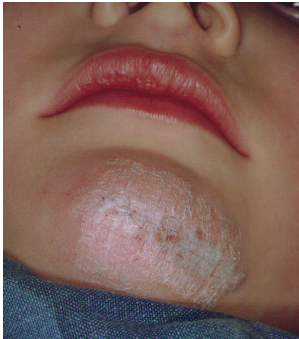kirurgija za maksilofacialno in oralno

MEHKOTKIVNE POŠKODBE OBRAZA

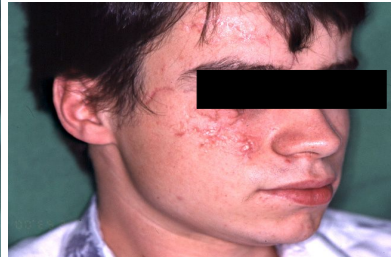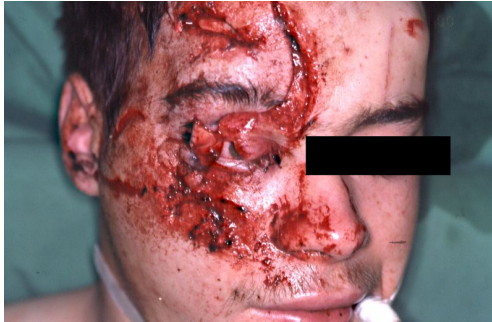Ukrep !

- Ustavitev krvavitve
- Sterilno prekritje in prevez rane
- Oskrba NIČ EKSCIZIJ NA OBRAZU!

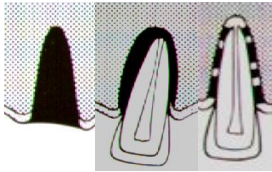
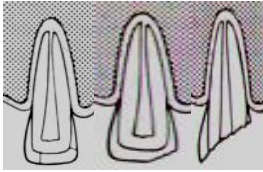
MEHKOTKIVNE POŠKODBE OBRAZA



MEHKOTKIVNE POŠKODBE OBRAZA

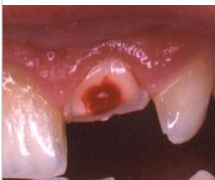
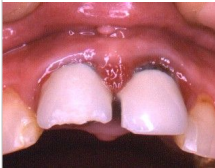
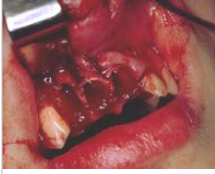POŠKODBE ZOB IN OBZOBNIH TKIV



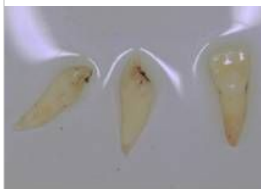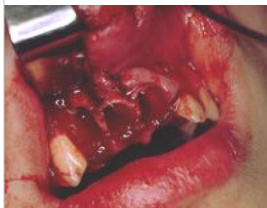- **Ovrednotenje:**
 - mehanizem in čas nastanka,
 - odlomki zob ali izbiti zobje na mestu poškodbe
 - spremljajoče poškodbe mehkih tkiv in obraznega skeleta
- **Razdelitev:**
 - poškodbe trdih zobnih tkiv: zlomi krone ali korenine
 - poškodbe obešalnega aparata: kontuzije, subluksacije, luksacije, IZBITJE

POŠKODBE ZOB IN OBZOBNIH TKIV



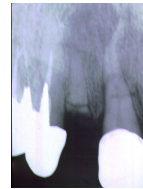
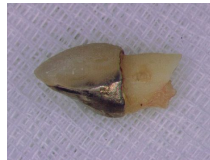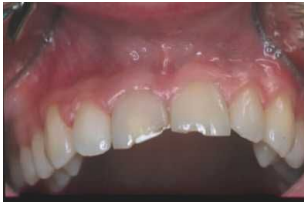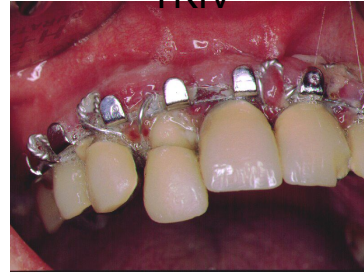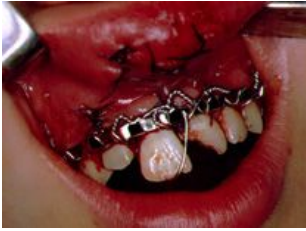- 1. stopnja nujnosti:
izbitje zob - avulzija
- 2. stopnja nujnosti: luksacija
- 3. stopnja nujnosti: subluksacija
in kompliciran zlom krone
- 4. stopnja nujnosti: skleninska
poka in odkrušenje

POŠKODBE ZOB IN OBZOBNIH TKIV

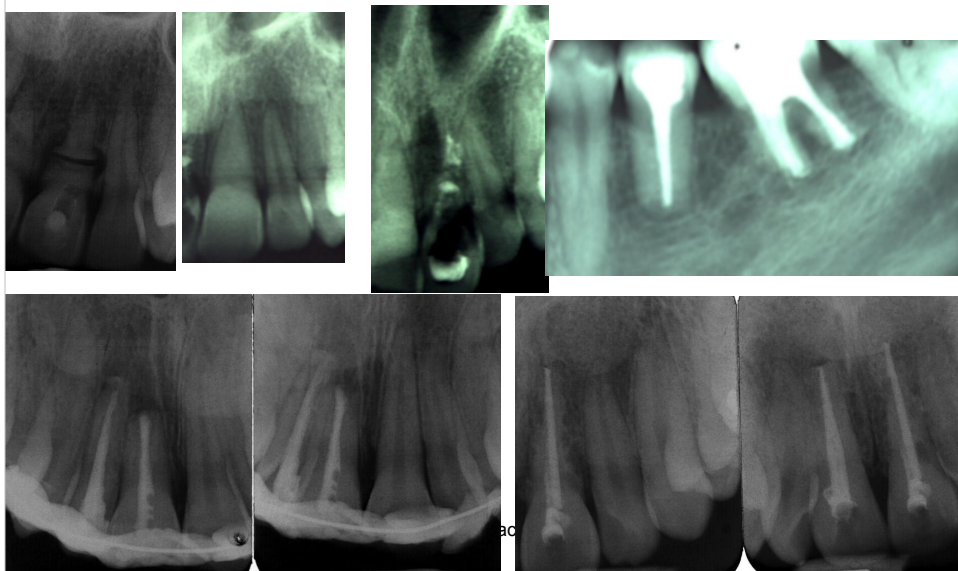


- ukrepi pri izbitju zoba:
 - čimprejšnja replantacija !!!
 - zob speremo (ne brišemo)
 - očistimo alveolo
 - replantiramo zob
 - začasno imobiliziramo z ugrizom prek gaze ali tampona
 - replantacija ni mogoča ?
 - zob shranimo v tekočini in ga pošljemo s poškodovancem

POŠKODBE ZOB IN OBZOBNIH TKIV

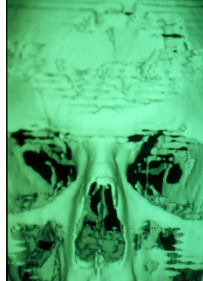
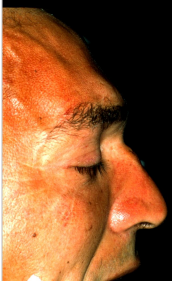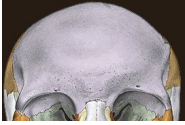


POŠKODBE ZOB



POŠKODBE OBRAZNEGA SKELETA

Zgornja obrazna tretjina

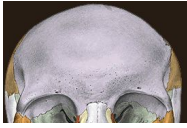


zlomi frontalne kosti

– redko izolirane poškodbe, ki se kažejo z:

- deformacijo čela,
- krvavitvijo iz nosu,
- likvorejo,
- simptomi poškodbe CŽS

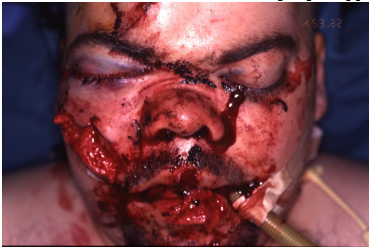POŠKODBE OBRAZNEGA SKELETA



Zgornja obrazna tretjina

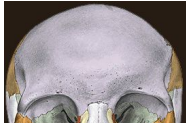
zlomi frontalne kosti

- pridružene poškodbe glave
narekujejo ukrepanje v okviru
PP in NMP



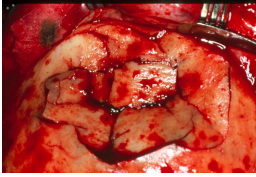
– oskrba rane pri odprtih poškodbah

za maksilofacialno in oralno

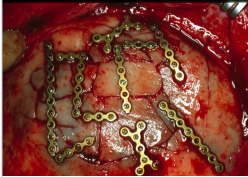


POŠKODBE OBRAZNEGA SKELETA

Zgornja obrazna tretjina
zlomi frontalne kosti



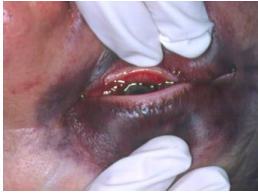– oskrba:



- anatomska
repozicija/
rekonstrukcija
- obliteracija
- kranializacija

POŠKODBE OBRAZNEGA SKELETA

Srednja obrazna tretjina zlomi ličnice



– simptomi in znaki:

- periorbitalni hematoma in edem,
- subkonjunktivalni hematoma,
- motnje vida in bulbomotorike,
- motnje senzibilitete (n.V/2),
- krvavitev iz istostranske nosnice,
- zavrto odpiranje ust

Ukrep !

POŠKODBE OBRAZNEGA SKELETA

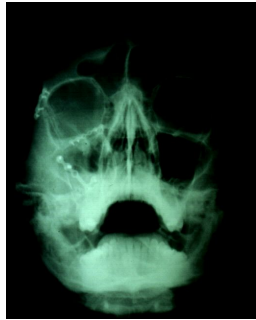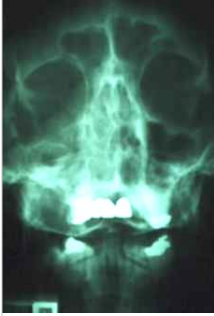Srednja obrazna tretjina
zlomi ličnice

- Obkladek na udarjeno mesto, ustavitev krvavitve iz nosu.
- Poškodovanec na ne piha na nos in naj se ne usekuje
 - možnost podkožnega emfizema, ki povečuje verjetnost kasnejših vnetnih zapletov.

Oskrba.

POŠKODBE OBRAZNEGA SKELETA

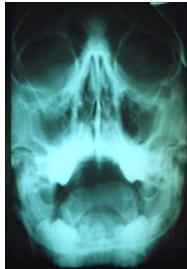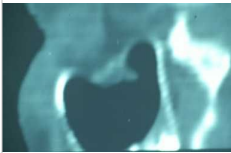
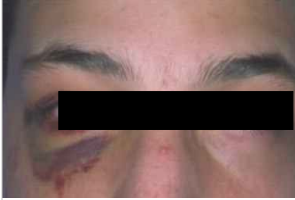Srednja obrazna tretjina
zlomi ličnice



- Repozicija in osteosinteza.
- Pri obsežnejših poškodbah revizija in rekonstrukcija orbitalnega dna.

POŠKODBE OBRAZNEGA SKELETA

Srednja obrazna tretjina zlomi orbitalnega dna



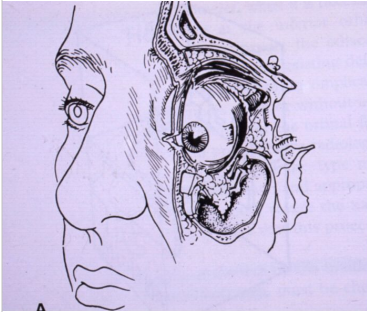
– simptomi in znaki:

- periorbitalni hematoma in edem,
- subkonjunktivalni hematoma,
- motnje vida in bulbomotorike,
- motnje senzibilitete (n.V/2),
- krvavitev iz istostranske nosnice,

Ukrep !

POŠKODBE OBRAZNEGA SKELETA

Srednja obrazna tretjina
zlomi orbitalnega dna

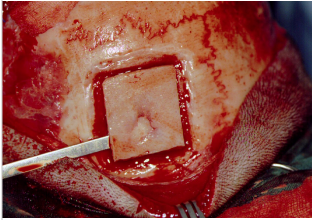


- Obkladek na udarjeno mesto
- Poškodovanec na ne piha na nos in naj se ne usekuje
 - možnost podkožnega emfizema, ki povečuje verjetnost kasnejših vnetnih zapletov.

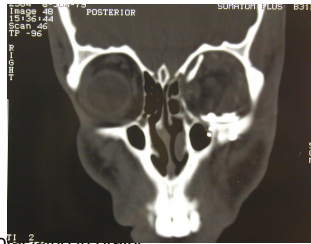
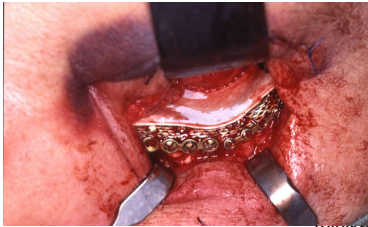
Oskrba.

POŠKODBE OBRAZNEGA SKELETA

Srednja obrazna tretjina
zlomi orbitalnega dna



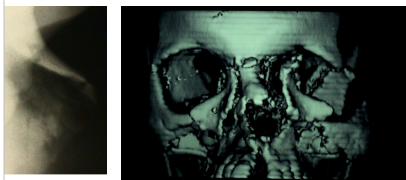
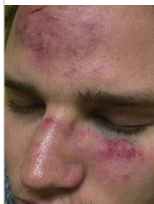◆revizija in
rekonstrukcija
orbitalnega dna.



kirurgija za maksilofacijano in obrazno

POŠKODBE OBRAZNEGA SKELETA

Srednja obrazna tretjina zlomi nosu in NOE

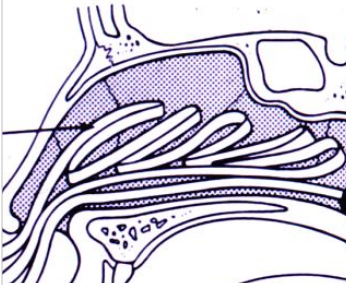


– Simptomi in znaki:

- deformacija, oteklina,
- krvavitev iz nosu,
- telekantus,
- anosmija, epifora, likvoreja

Ukrep ! POŠKODBE OBRAZNEGA SKELETA

Srednja obrazna tretjina
zlomi nosu in NOE

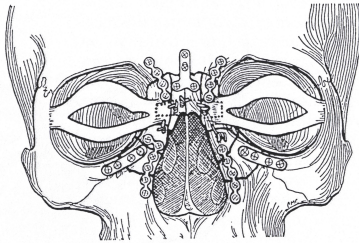


- ustavitev krvavitve,
- obkladek,
- oskrba ran pri odprtih zlomih

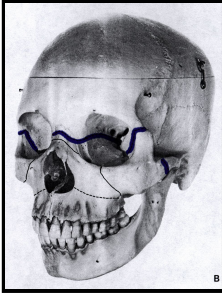
Oskrba.

POŠKODBE OBRAZNEGA SKELETA

Srednja obrazna tretjina
zlomi nosu in NOE



- Repozicija.
- Pri NOE odprta repozicija, rekonstrukcija medialnega očesnega kota (kantusa)



POŠKODBE OBRAZNEGA SKELETA

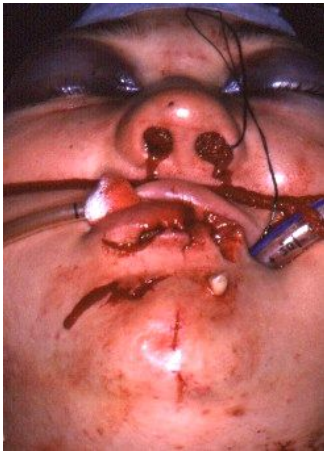Srednja obrazna tretjina
Zlomi zgornje čeljusti

– Simptomi in znaki:

- obsežen periorbitalni edem in hematom,
- krvavitev iz nosu,
- motnje okluzije

Ukrep ! POŠKODBE OBRAZNEGA SKELETA

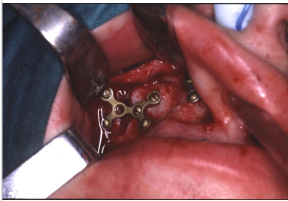
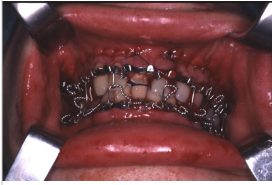
Srednja obrazna tretjina
Zlomi zgornje čeljusti



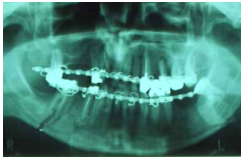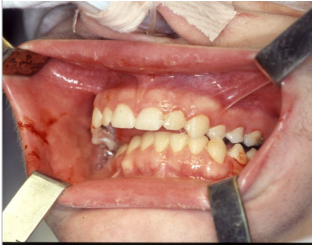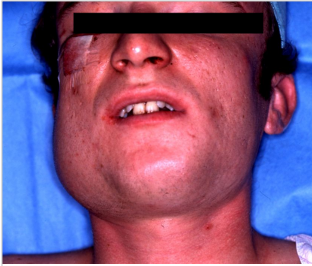- sprostitev/vzdrževanje dihalne poti,
- ustavitev krvavitve

Oskrba. POŠKODBE OBRAZNEGA SKELETA

Srednja obrazna tretjina
Zlomi zgornje čeljusti



- repozicija (vzpostavitev okluzije)
- osteosinteza



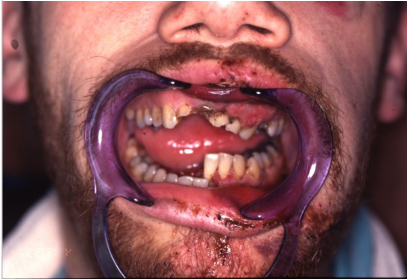POŠKODBE OBRAZNEGA SKELETA

Spodnja obrazna tretjina
Zlomi spodnje čeljusti

Simptomi in znaki:
deformacija, oteklina,
hematom, motnje
okluzije, odprta usta,
motnja senzibilitete
(n.V/3), krepitacije

Ukrep ! POŠKODBE OBRAZNEGA SKELETA

SPODNJA OBRAZNA TRETJINA ZLOMI SPODNJE ČELJUSTI

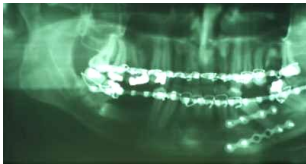
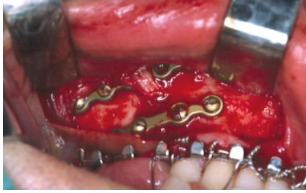

- ❖ sprostitev/
vzdrževanje
dihalne poti,
- ❖ obkladek,
- ❖ imobilizacija
(frača za brado)

Oskrba

SPODNJA OBRAZNA TRETJINA

ZLOMI SPODNJE ČELJUSTI



- ◆repozicija (vzpostavitev okluzije),

- ◆osteosinteza

- Izjeme: subperiostalni zlomi - konzervativno zdravljenje z IMF

POSEBNOSTI - OTROCI

- Klinični pregled
- Rtg. preizkave
- Narediti čimveč v eni seji
- Hitro celjenje (2-3 tedna)
- Remodeliranje kosti
- Fenomen zelene palice
- Zobni zametki
- Motena rast



silofacialno in oralno



TAKOJŠNJE UKREPANJE ZAHTEVAJO

- Dihalna pot in ustavitev krvavitve pri obsežnih zlomih obraznih kosti
- Ukrepanje pri izbitju zoba
- Pridružene poškodbe