

## 10. vaja: OČI

### I. ENTROPIJ

- uvih vek oz. zasuk roba vek navznoter pri čemer se zasučejo tudi trepalnice, ki potem dražijo roženico (ponavadi spodnja veka, zunanji očesni kot)
- s peanom kontroliramo količino odvečne kože
- rez naredimo 2-3 mm od tarzalnega roba
- uporabno za pse (uspešno pri nemških ovčarjih, neuspešno pri chow chowu)
- redka uporaba pri mačkah

Vzrok:

- spastični entropij: prekomerno krčenje krožne mišice vek, ki jo lahko vzdraži izcedek iz oči pri kroničnem konjunktivitisu
- bulbarni entropij: posledica zmanjšane zrkla (atrofija, mikroftalmus)
- cikatrix: brazgotina na robu vek
- kongenitalni entropij: prirojena napaka (80-90%)
- tujki, tumorji (redko)

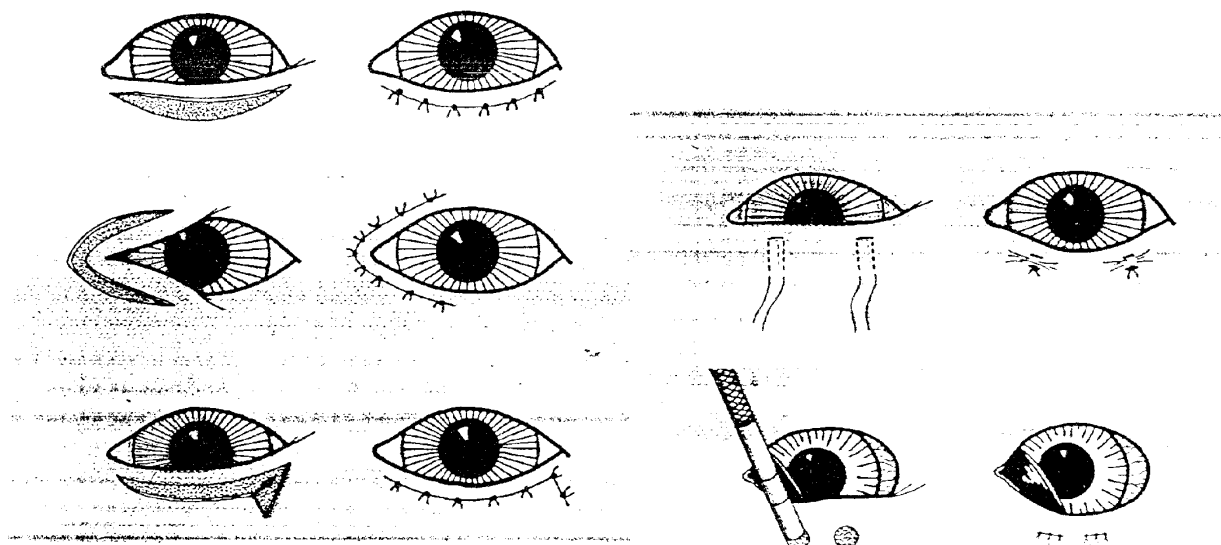
Klinična slika: solzenje, praskanje, vnetje očesnih veznic in roženice, panus, ulkusi

Terapija

- a) medikamentozna: odstranimo vzrok in anestez. kapljice
- b) kirurška:
  - ustvarimo brazgotino s kavterizacijo kože v krogih premera 0,5 cm nad in pod tarzalnim robom. To se zdravi per secundam, katerega del je tudi kontrakcija.
  - guba z U šivi, ki jo za dalj časa fiksiramo, da nastane brazgotina
  - Ob lat. očesnem kotu, kjer so uvih najpogostejši, izrežemo pas kože v obliki črke V 2-3 mm od roba veke

Po operaciji

- zaščitni ovratnik

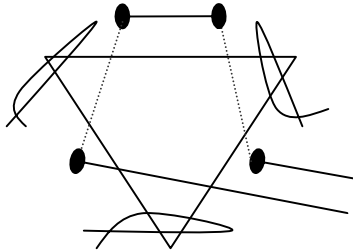


## II. EKTROPIJ

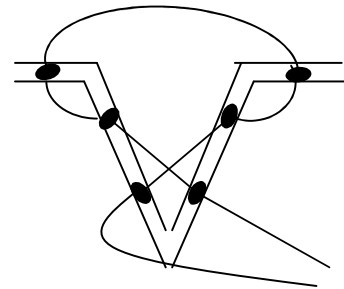
- je zasuk vek navzven. Praviloma se pojavlja samo na spodnji vek in je redek. Ob izvihu viseče veke nastanejo jezercica oz. epifora, kjer se nabirajo bakt., gnoj. V hudih primerih se veke ne morejo zapirati in zrklo se izsuši (suh keratitis ali ulceracije sluznice)
- samo pri psih

### Terapija

- a) Kirurška (skrajšanje kože ob tarzalnem robu)  
Izrez v obliki trikotnika na sredini spodnje veke



Pri šivanju uporabimo šiv po Stadesu



### b) Kantotomija:

- skrajšanje tarzalnega roba. V skrajnem primeru v lat. kotu s škarjami izrežemo trikotnik. Pri šivanju mora biti sluznica na sluznico, zblížamo marginalni rob.
- Tudi tukaj uporabimo šiv po Stadesu (slika B)
- izboljšamo stanje po ektropiju

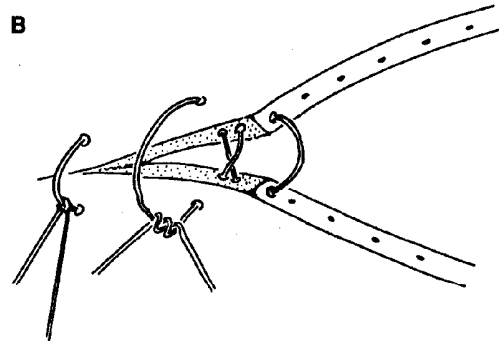
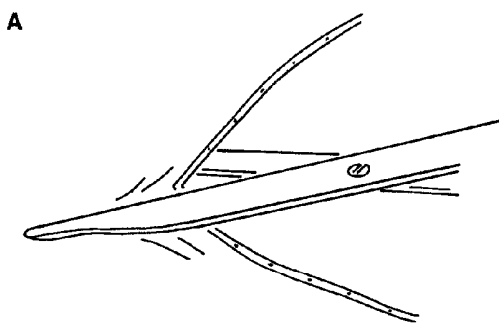


Fig. 7.16. Laterale Kanthotomie (A) und Nahtverfahren (B).

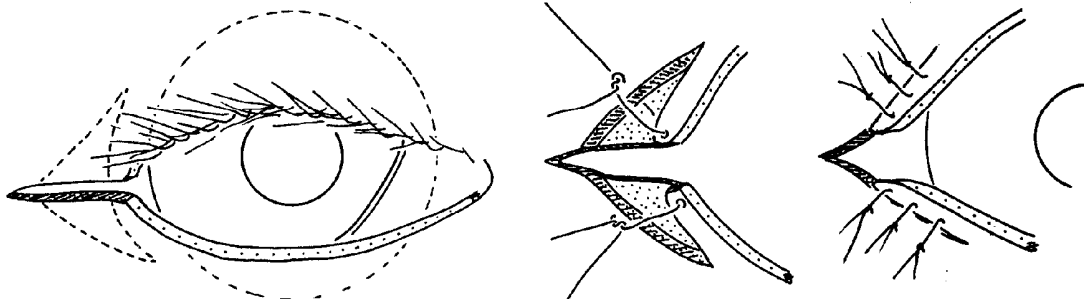


Fig. 7.17. Blepharophimose. Kanthusplastik zur Korrektur einer zu kurzen Lidspalte.

## PREDPASNIK, BLEFARORAFIJA

- stimulacija zdravljenja roženice
- stabilizacija m. oculi

### Diagnoze:

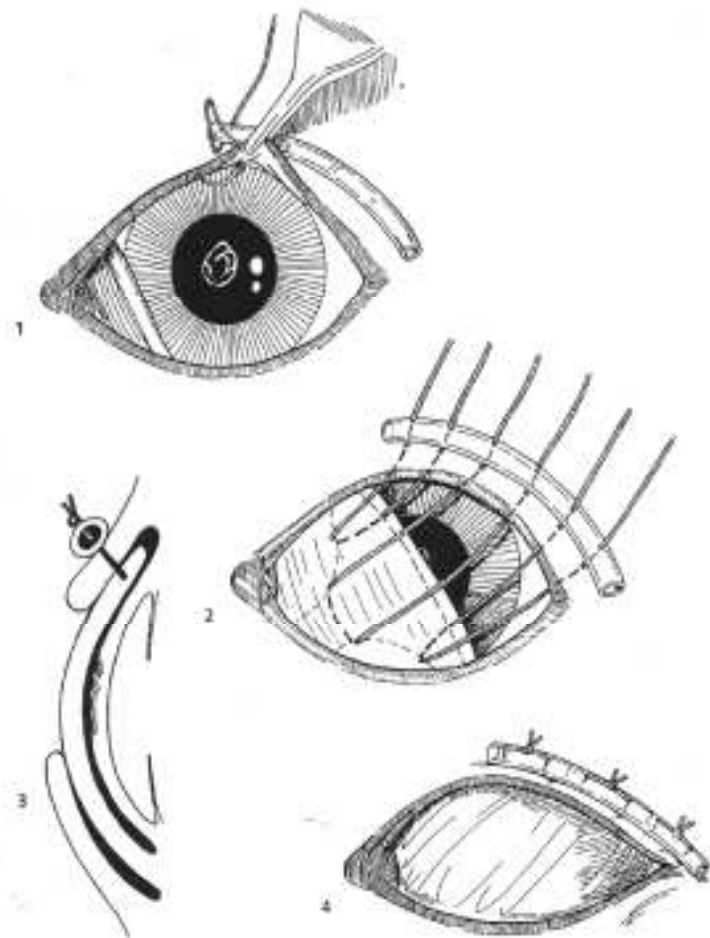
- ulcus cornea
- keratitis superficialis
- travma
- po repoziciji prolabiranega bulbosa (za stabilizacijo)
- uveitis (iritis, ciklitis)
- hemoragija v prednjo očesno kamrico

### Naloga:

- prehrana roženice
- umiritev, stabilizacija bulbosa

### Potrebujemo:

- neresorbtiven šiv. material
- podložka (npr. urinski kateter...)



**1. Predpasnik iz palpebre tercie**  
(slika zgoraj)

**2. Predpasnik iz palpebre inferior in superior**  
(slika levo)

Negativno: nit pride v stik z roženico

Diagnoza:

- prolapsus
- luxatio bulbi
- redko za zdravljenje
- pustimo gor 14 dni, nato kontrola

