

# **Skice iz anatomije**

**(ali “Kombinacija piflanja, sreče in  
slikarskega znanja”)**

Narisal in uredil: **H. T.**

Študij: zdravstvena nega, 1. letnik, izredno  
Šolsko leto: 2005/2006

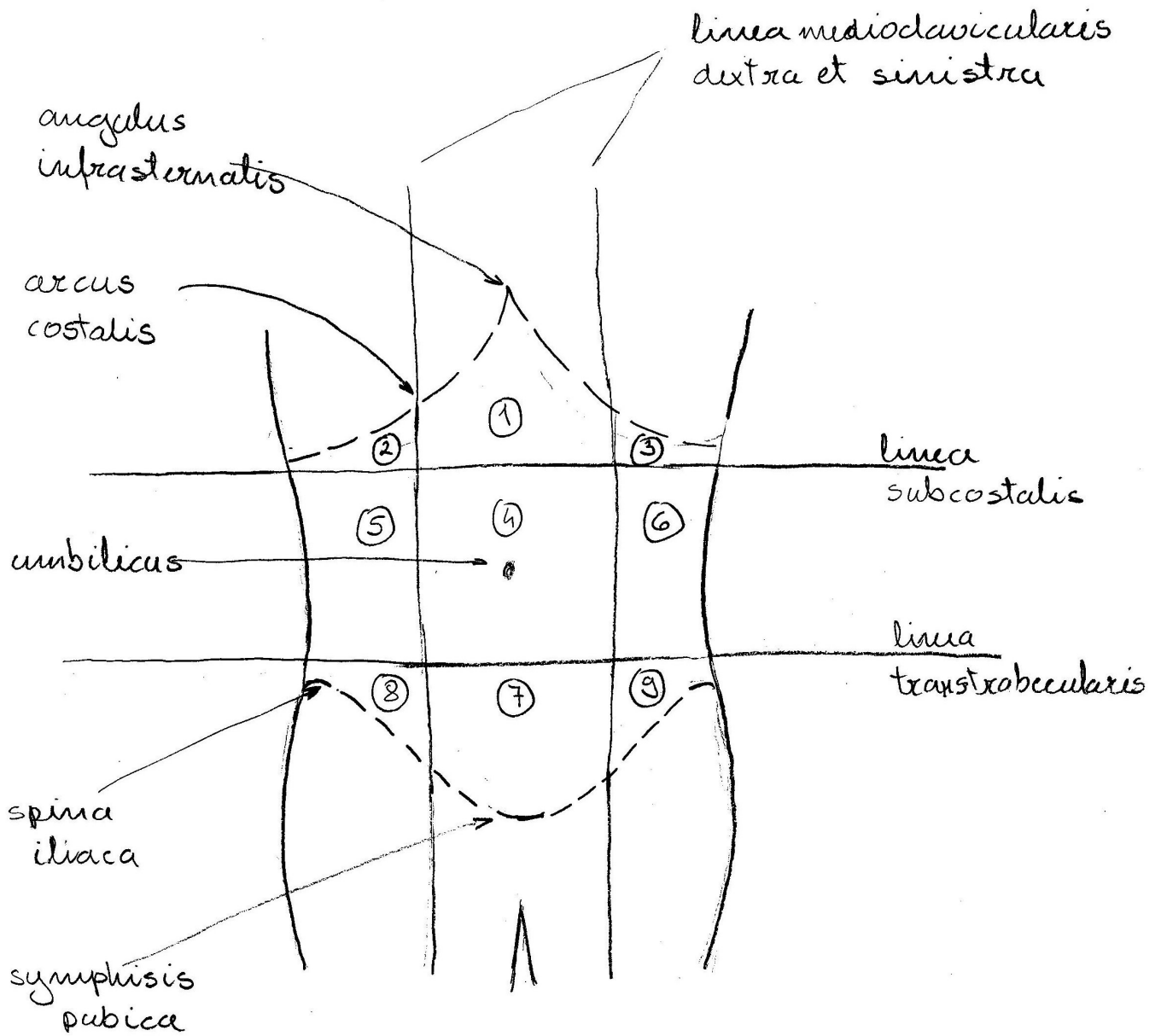
# Kazalo

1. Topografska delitev trebušne stene.....	1
2. Kostnina – prečni prerez.....	2
3. Sarkomera.....	3
4. Nevron.....	4
5. Dolga kost – vzdolžni prerez, zgradba.....	5
6. Ploščata kost glave – frontalni prerez.....	6
7. Lobanja novorojenčka, mečave (fonticuli cranii) – pogled od zgoraj in od strani.....	7
8. Lobanjski šivi (suturae cranii) – pogled od zgoraj in od strani.....	8
9. Pravi sklep (diarthrosis) – frontalni prerez.....	9
10. Hrbtenjača (medulla spinalis), ovojnice – frontalni prerez.....	10
11. Hrbtenjača (medulla spinalis) – transverzalni prerez.....	11
12. Refleksni lok.....	12
13. Možganski prekati (ventriculi cerebri).....	13
14. Zrklo (bulbus oculi) – transverzalni prerez.....	14
15. Goltna ožina (isthmus faucium) – pogled od spredaj.....	15
16. Želodec (ventriculus, gaster) – frontalni prerez.....	16
17. Debelo črevo (colon).....	17
18. Jetra (hepar) – pogled od spodaj.....	18
19. Žolčna izvodila.....	19
20. Trebuh, potrebušnica (abdomen, peritoneum) – transverzalni prerez.....	20
21. Srčne zaklopke (valve cordis) – pogled od zgoraj.....	21
22. Prevodni sistem srca.....	22
23. Srce (cor), srčna stena, osrčnik (pericardium) – frontalni prerez.....	23
24. Bezgavka (nodus lymphaticus) – frontalni prerez.....	24
25. Nosna votlina (cavum nasi) – frontalni prerez.....	25
26. Grlo (larynx), hrustančno ogrodje – pogled od strani.....	26
27. Grlo (larynx) – pogled od zgoraj.....	27
28. Grlo (larynx) – frontalni prerez.....	28
29. Pljuča, poprsnica (pulmo, pleura) – frontalni prerez.....	29
30. Ledvica (ren) – frontalni prerez.....	30
31. Nefron (nephron).....	31
32. Modo (testis) – sagitalni prerez.....	32
33. Spolni ud (penis) – transverzalni prerez.....	33
34. Moška mala medenica – pogled od zadaj.....	34
35. Jajčnik (ovarium) – frontalni prerez.....	35
36. Maternica (uterus) – frontalni prerez.....	36
37. Maternica (uterus), položaj – mediani prerez.....	37

38. Ženska mala medenica – mediani prerez.....	38
--	----

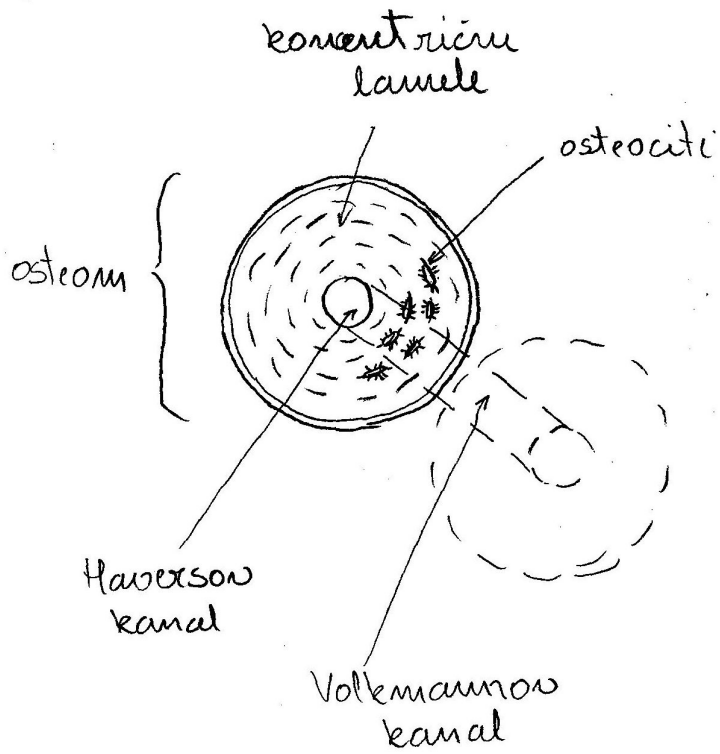


# 1. Topografska delitev trebušne stene

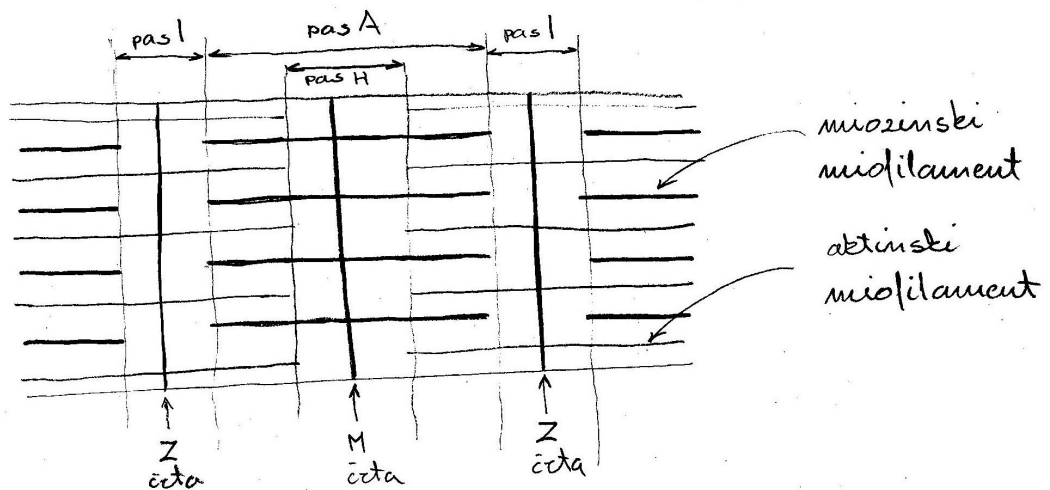


- 1 regio epigastrica
- 2,3 regio hypochondriaca dextra et sinistra
- 4 regio umbilicalis
- 5,6 regio (abdominalis) lateralis dex. et sin.
- 7 regio pubica
- 8,9 regio inguinalis dextra et sinistra

## 2. Kostnina – prečni prerez



### 3. Sarkomera



sarkomera: anizotropni odsek +  $2 \times \frac{1}{2}$  izotropnega odseka (2,5  $\mu$ m)

pas A: anizotropni odsek

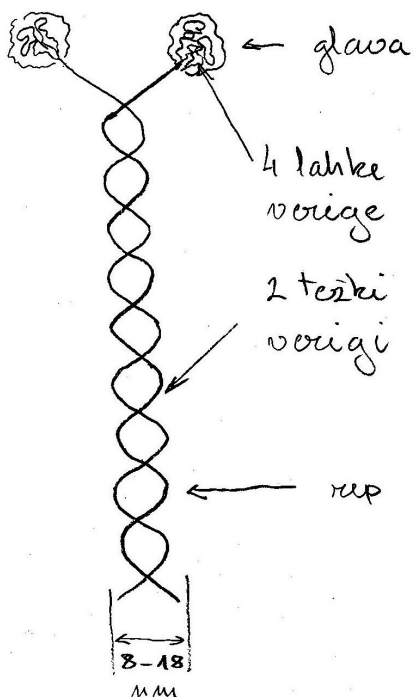
pas I: izotropni odsek

pas H: Hensenov pas

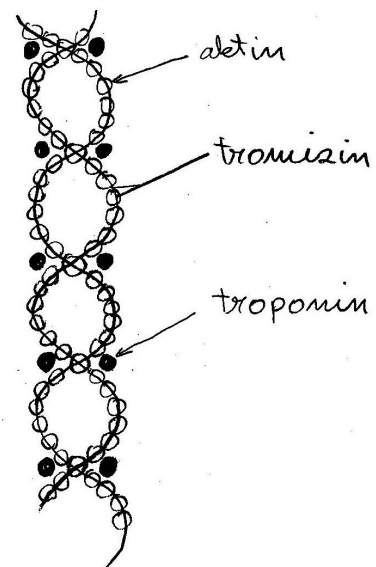
četa Z: povezuje aktinske miofilamente

četa M: mezopragma, vanjo zadebdjeni miozinski miofilamenti

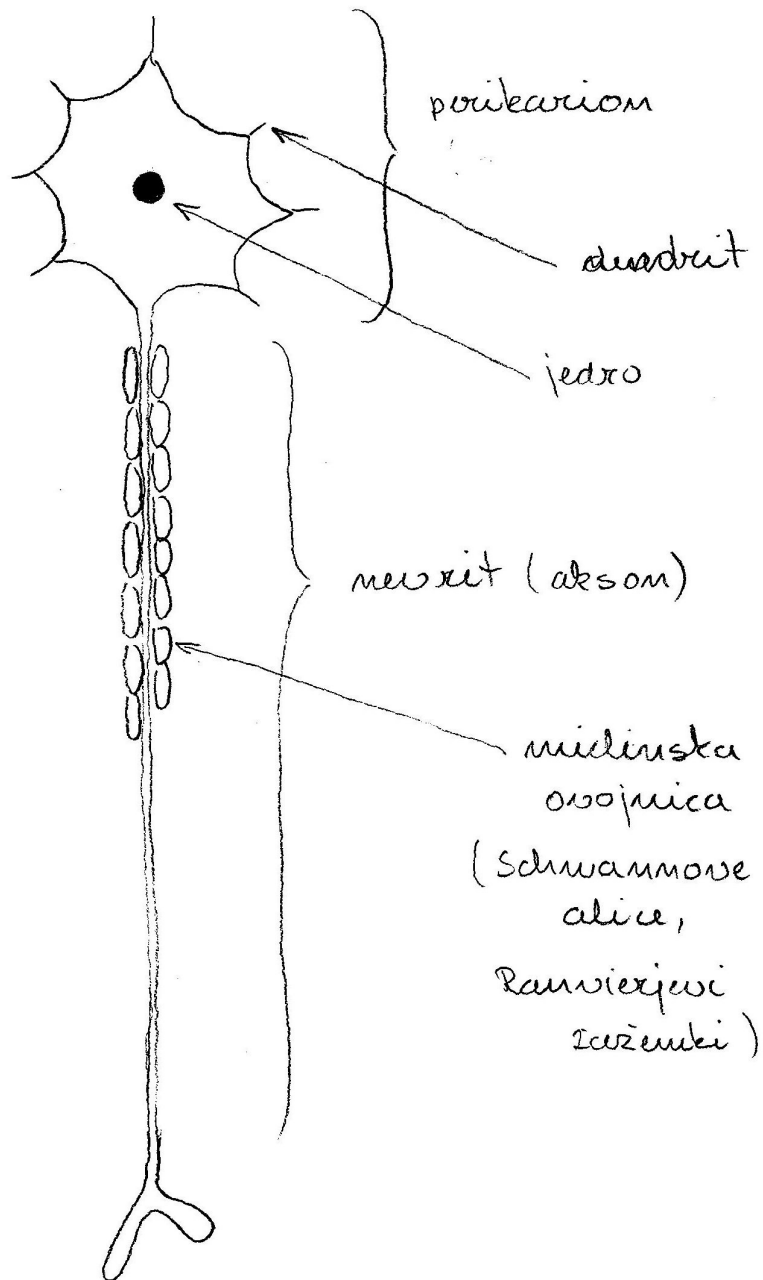
miozinski miofilament:



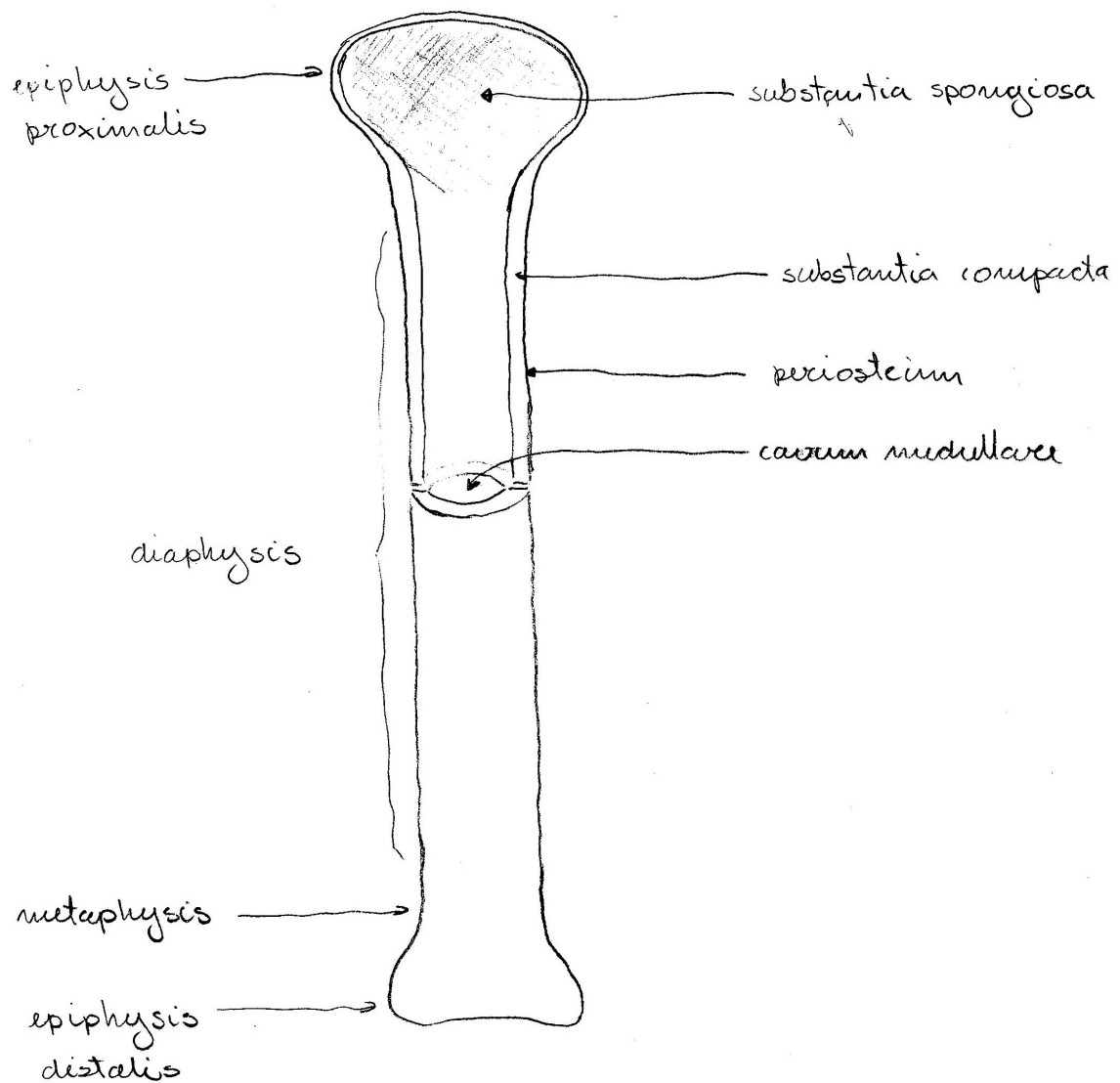
aktinski miofilament:



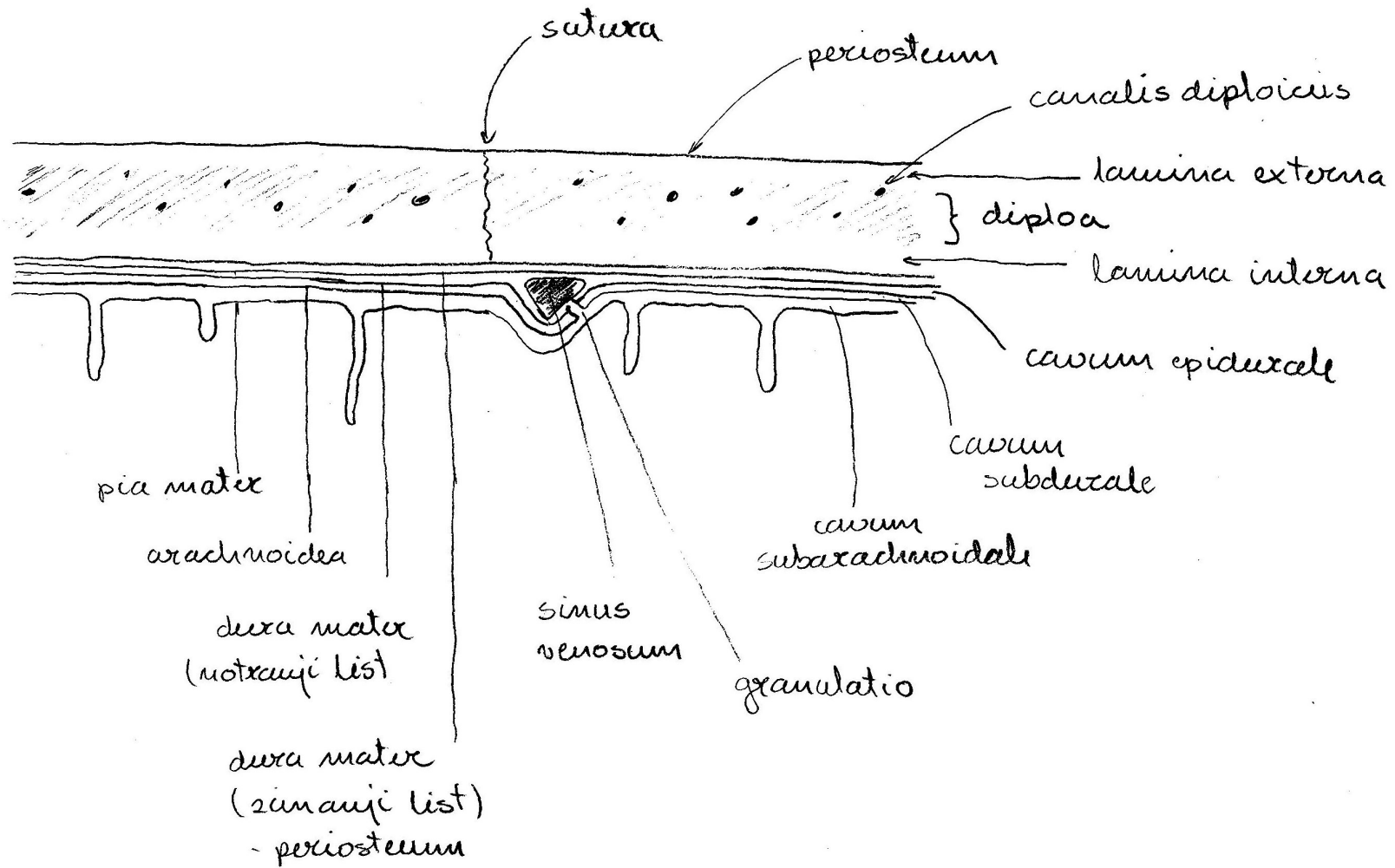
## 4. Neuron



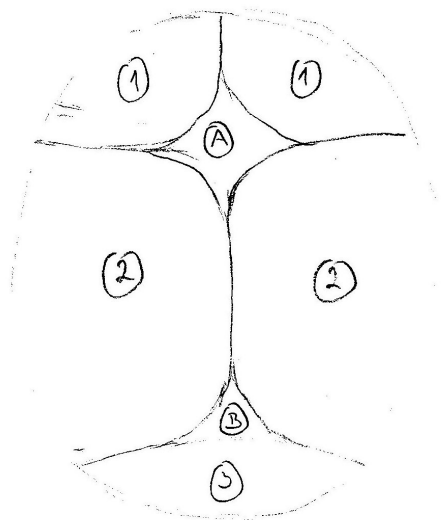
## 5. Dolga kost – vzdolžni prerez, zgradba



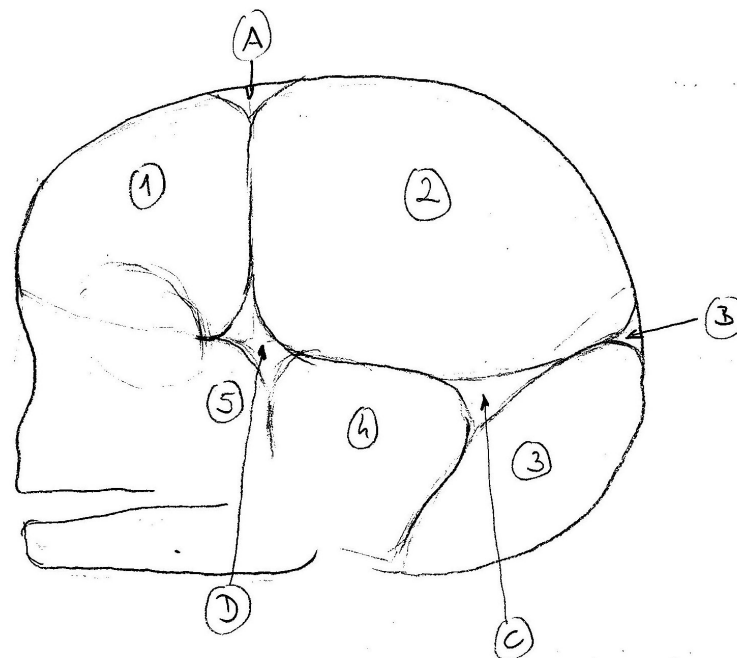
## 6. Ploščata kost glave – frontalni prerez



## 7. Lobanja novorojenčka, mečave (fonticuli cranii) – pogled od zgoraj in od strani

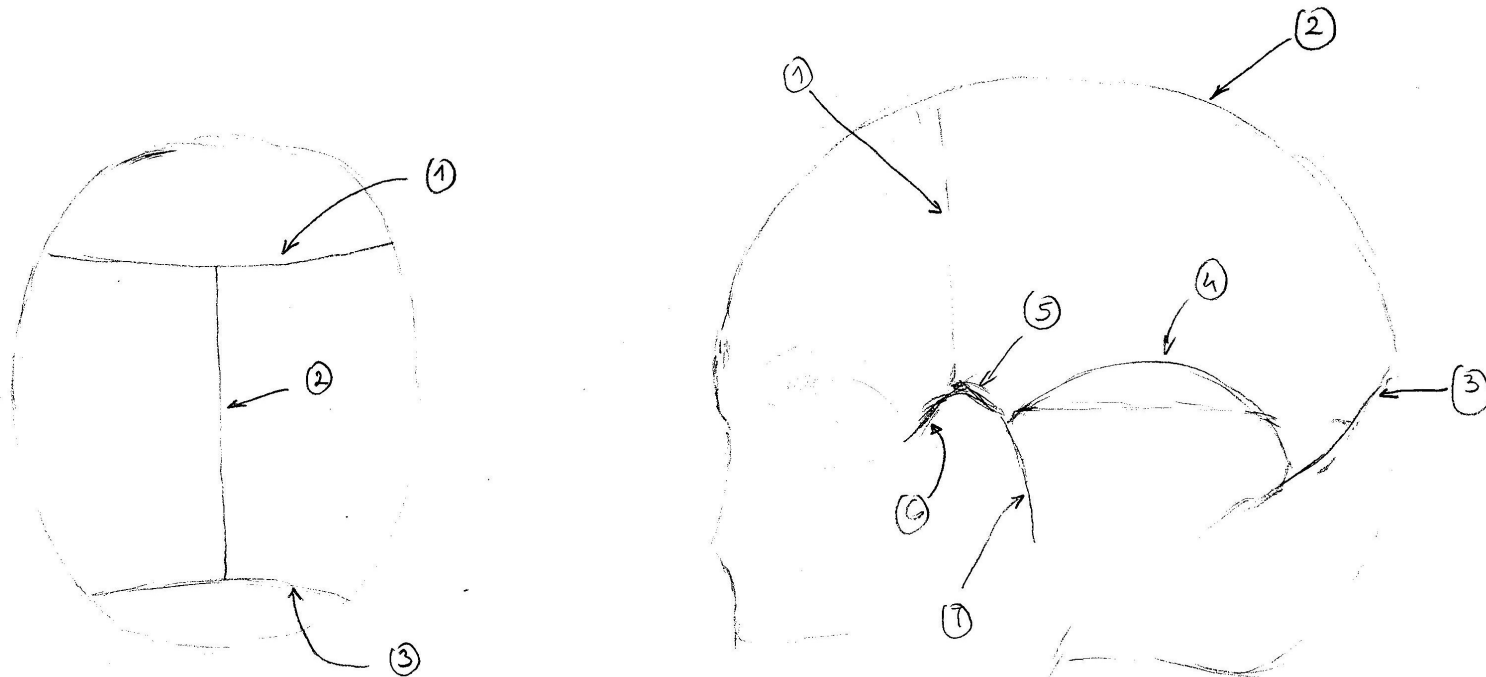


- 1 os frontale
- 2 os parietale
- 3 os occipitale
- 4 os temporale
- 5 os sphenoidale



- A fonticulus anterior (maior)
- B fonticulus posterior (minor)
- C fonticulus mastoideus (posterolateralis)
- D fonticulus sphenoidalis

## 8. Lobanjski šivi (suturae cranii) – pogled od zgoraj in od strani



1 sutura coronalis

2 sutura sagittalis

3 sutura lambdoidea

4 sutura squamosa

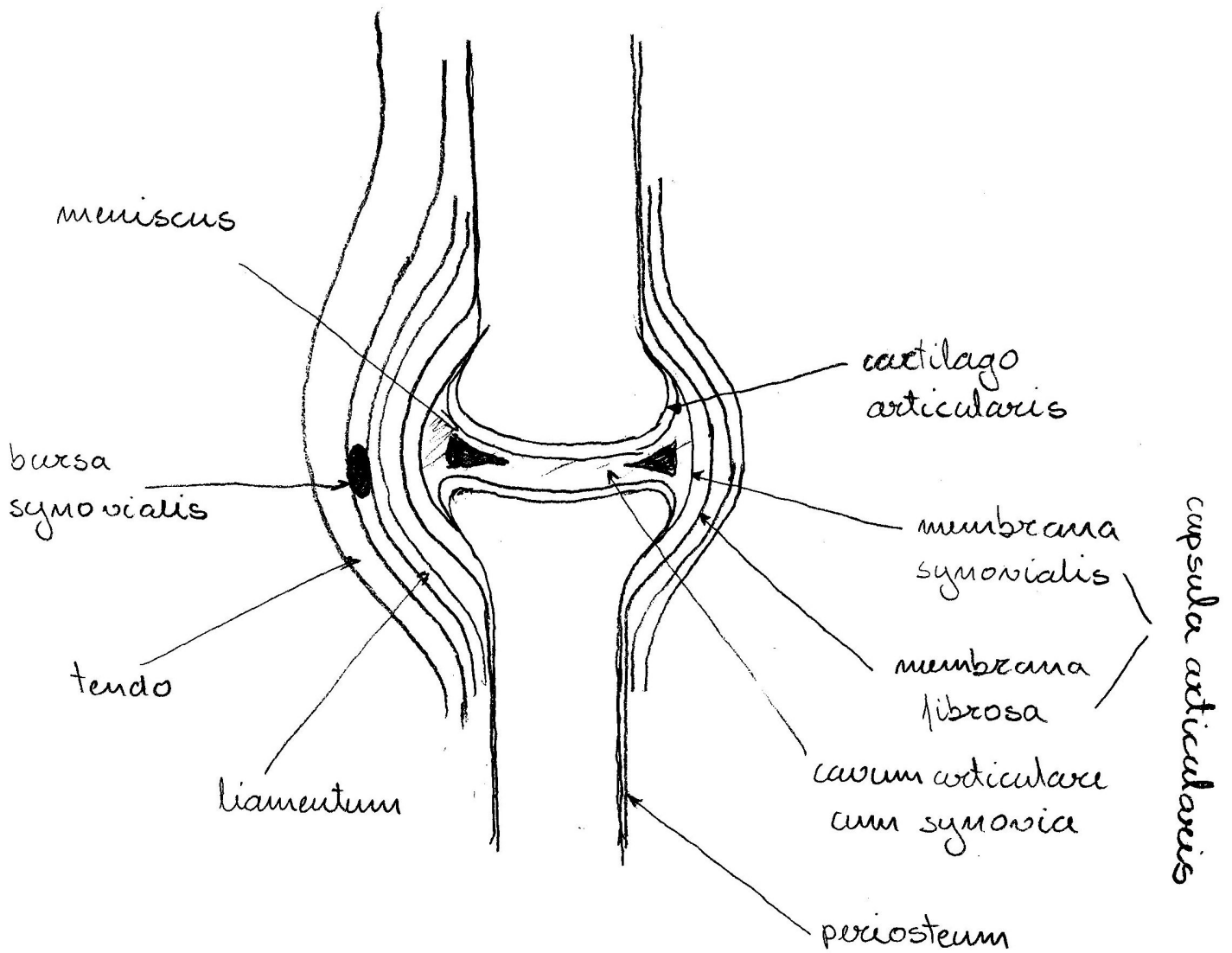
5 sutura sphenoparietalis

6 sutura sphenofrontalis

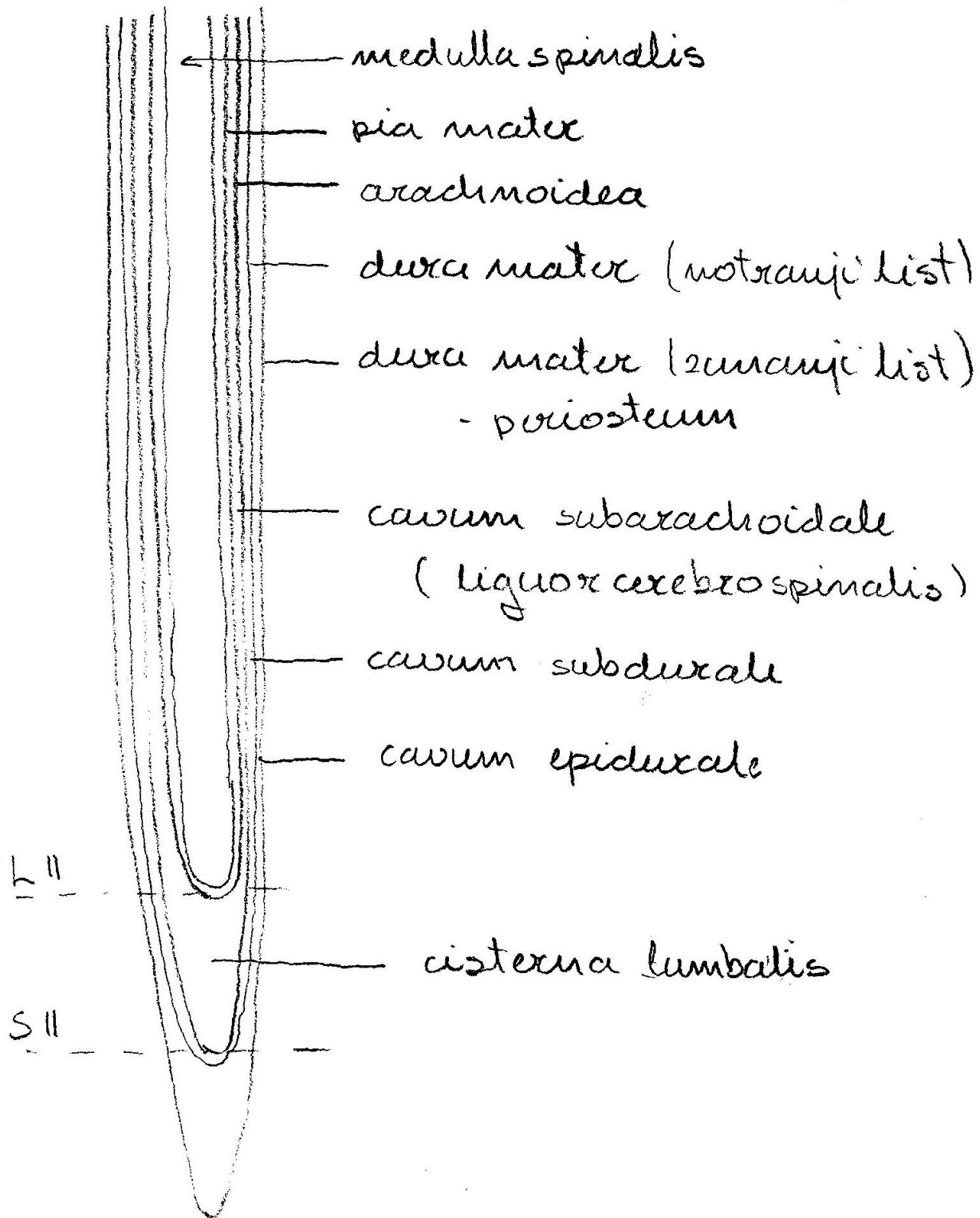
7 sutura sphenosquamosa



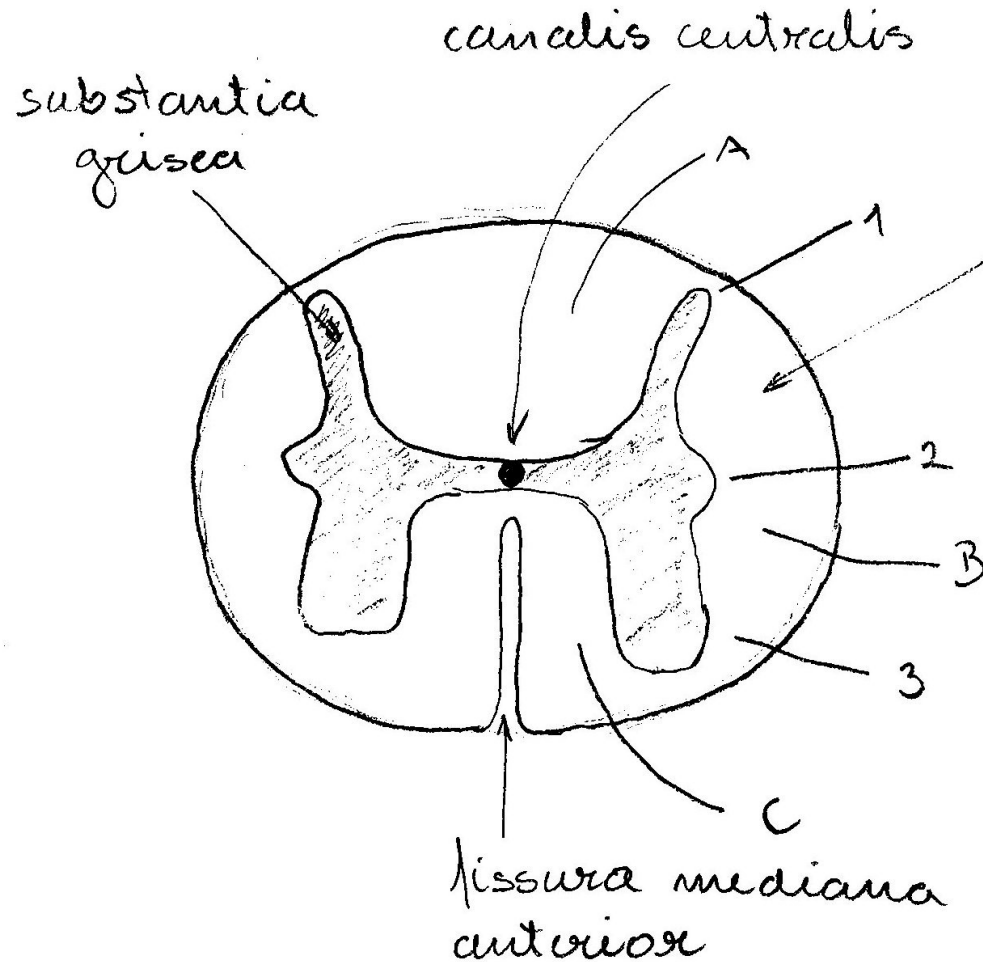
## 9. Pravi sklep (diarthrosis) – frontalni prerez



## 10. Hrbtenjača (medulla spinalis), ovojnice – frontalni prerez



## 11. Hrbtenjača (medulla spinalis) – transverzalni prerez



substantia alba

1 cornu posterius

2 cornu laterale

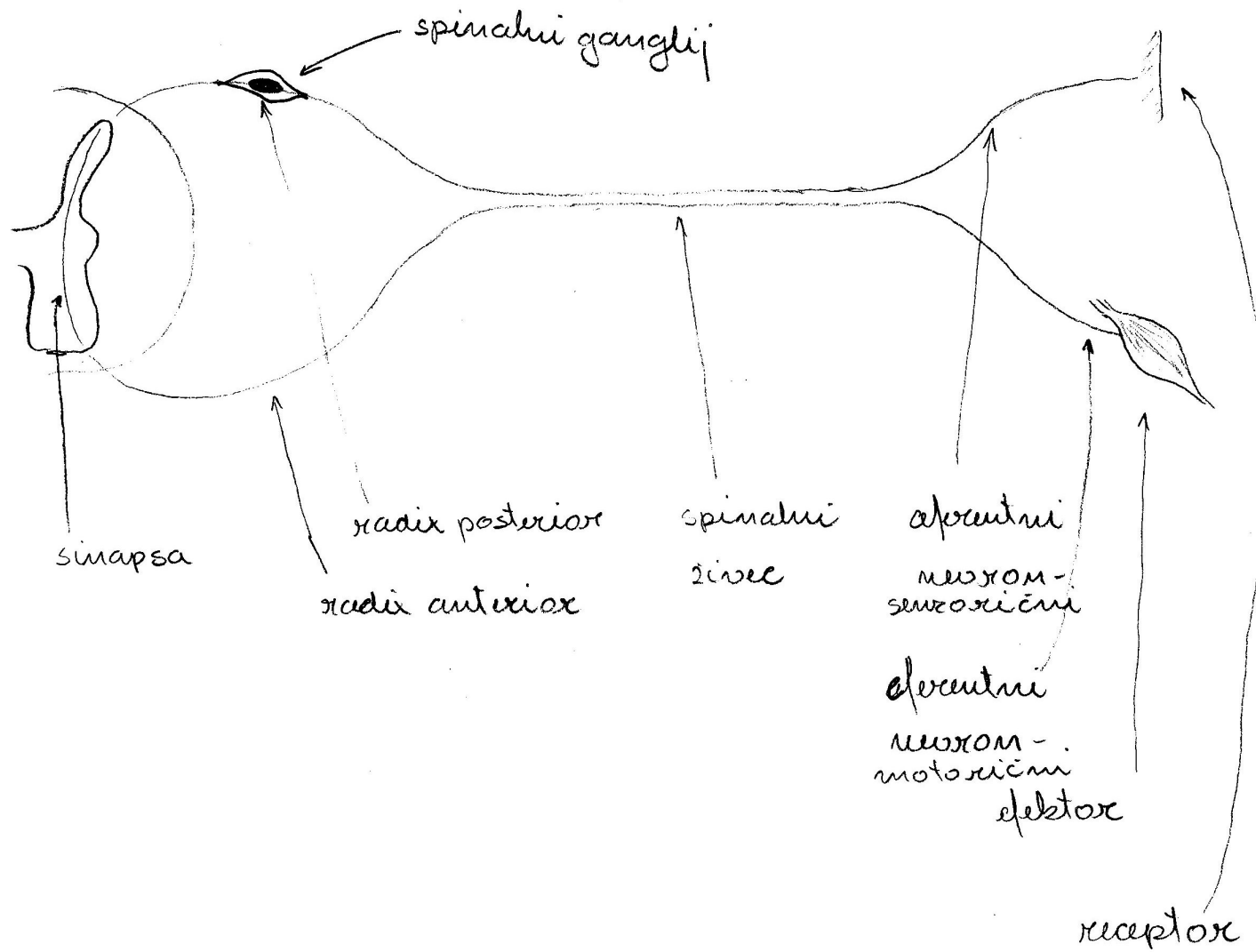
3 cornu anterius

A foveolus posterior

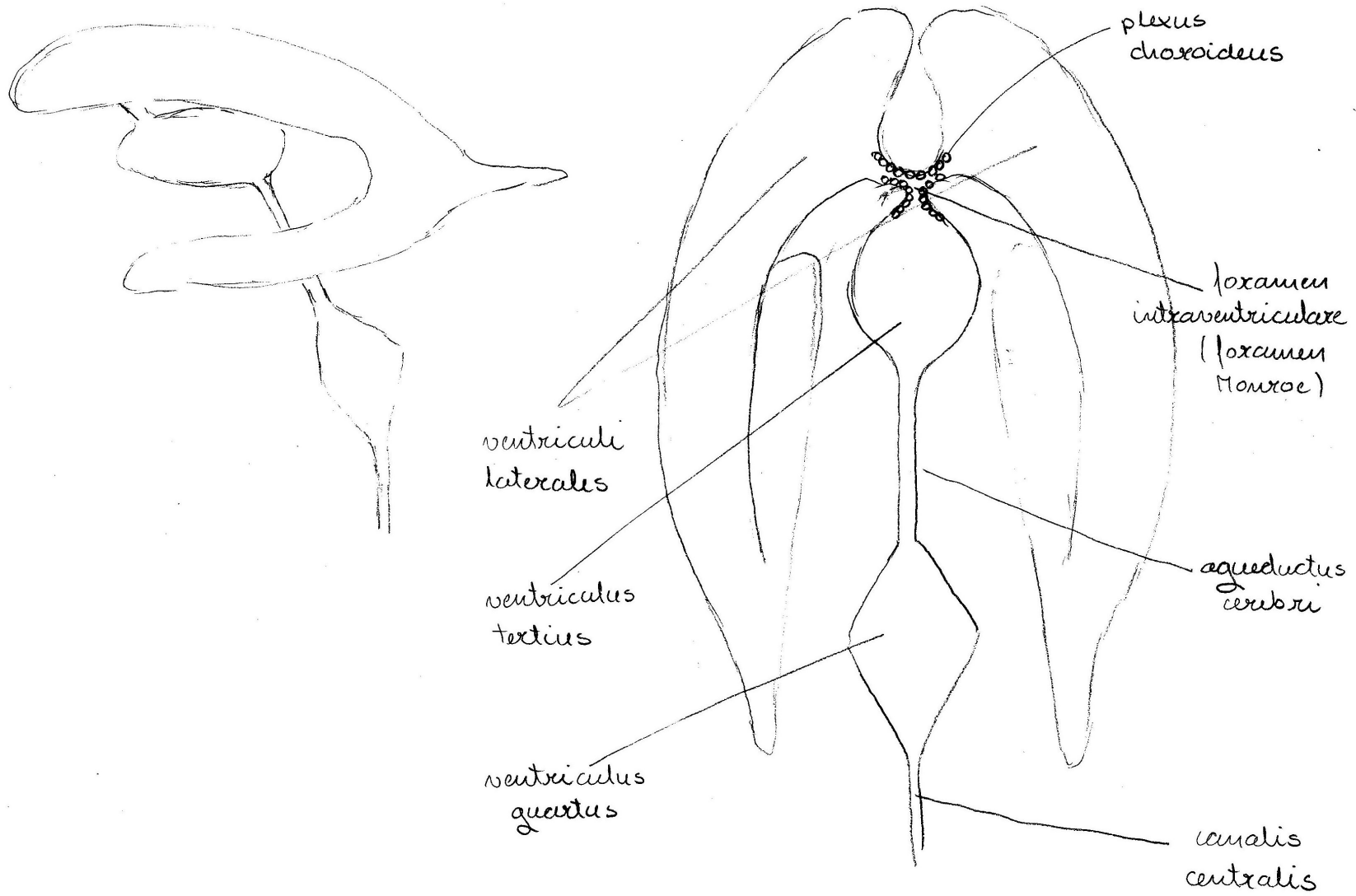
B foveolus lateralis

C foveolus anterior

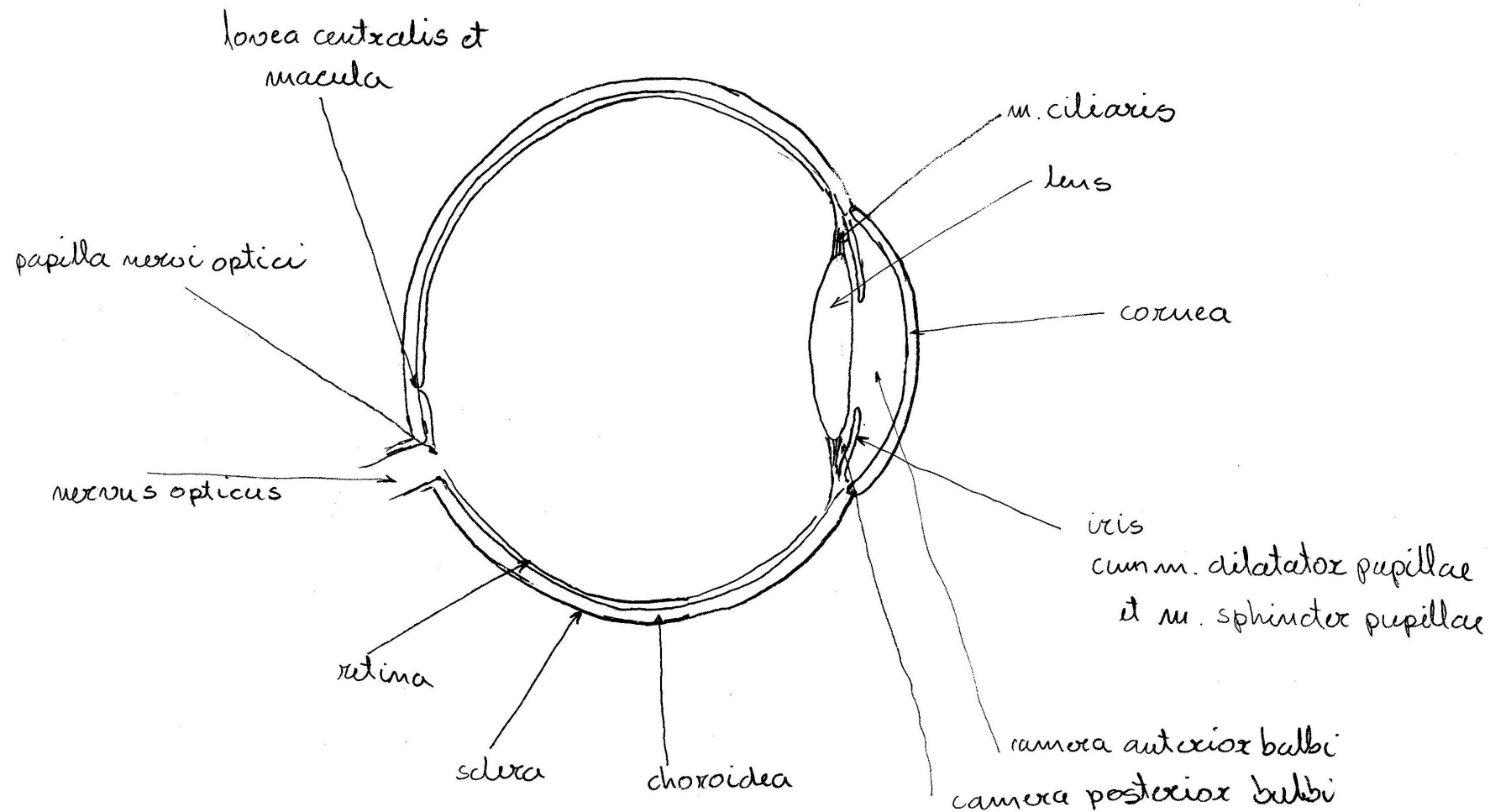
## 12. Refleksni lok



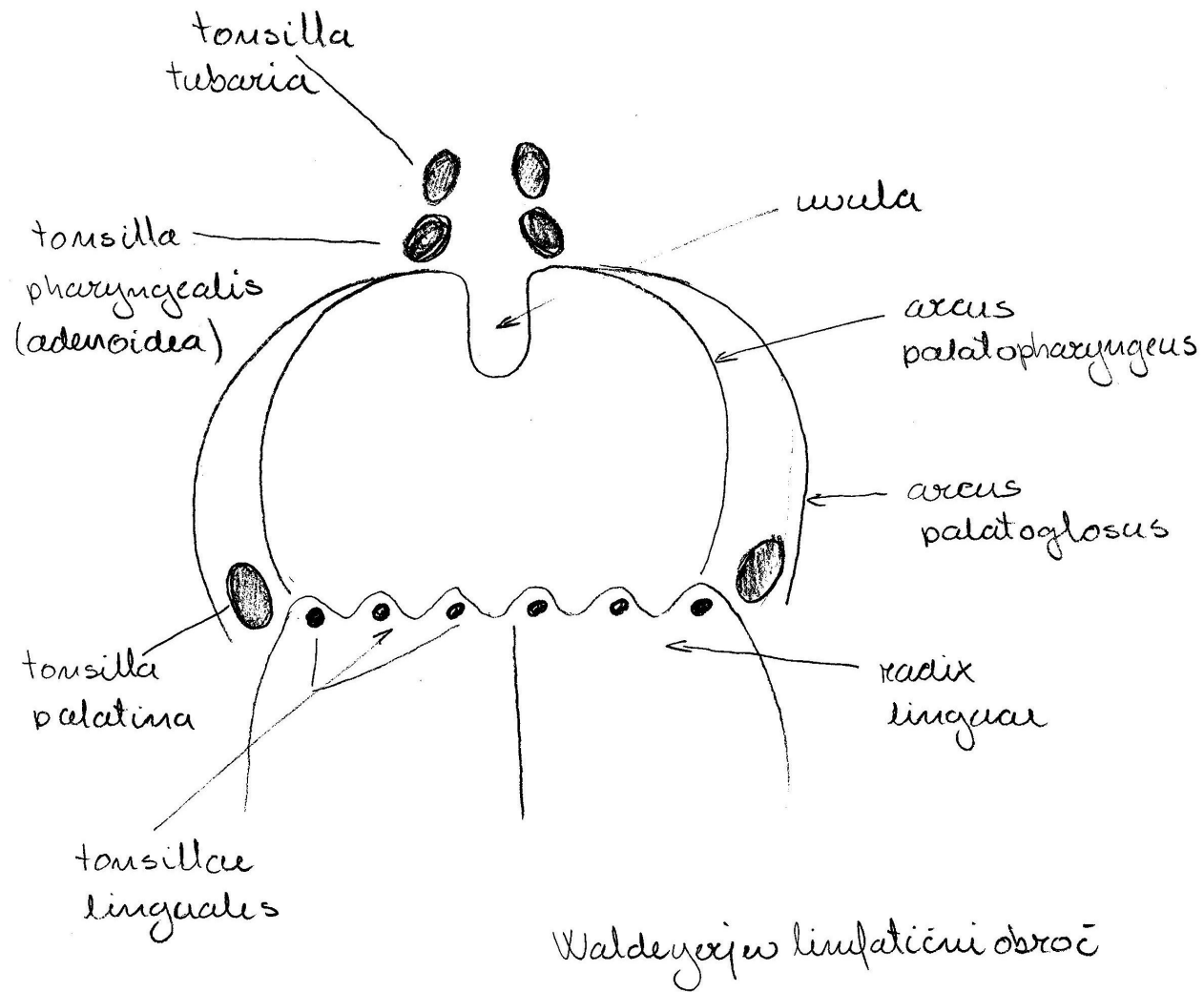
### 13. Možganski prekati (ventriculi cerebri)



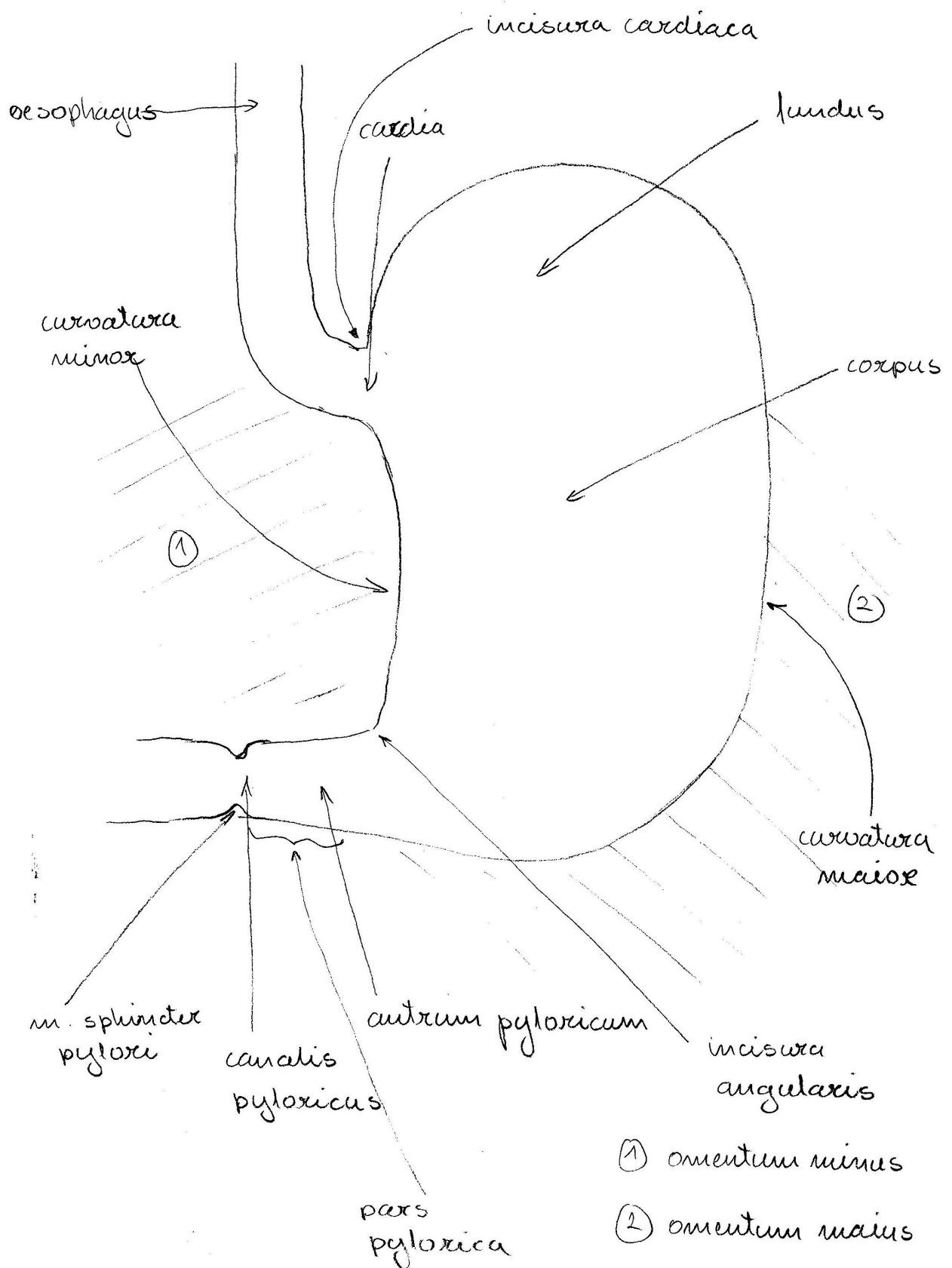
## 14. Zrklo (bulbus oculi) – transverzalni prerez



## 15. Goltna ožina (isthmus faucium) – pogled od spredaj

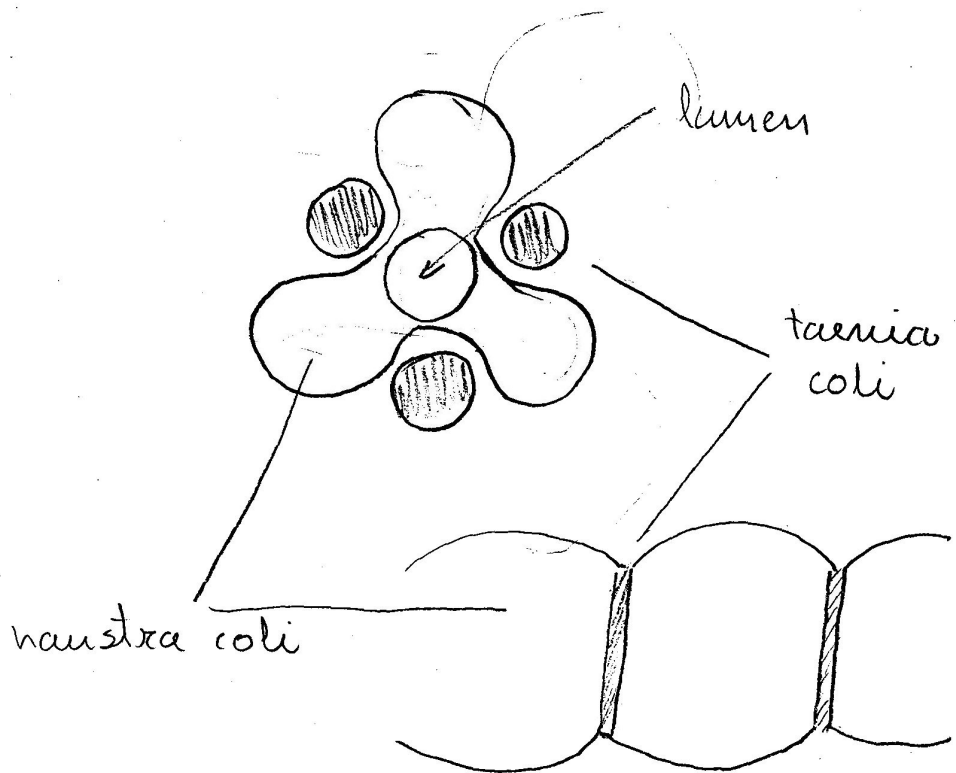


## 16. Želodec (ventriculus, gaster) – frontální prerez

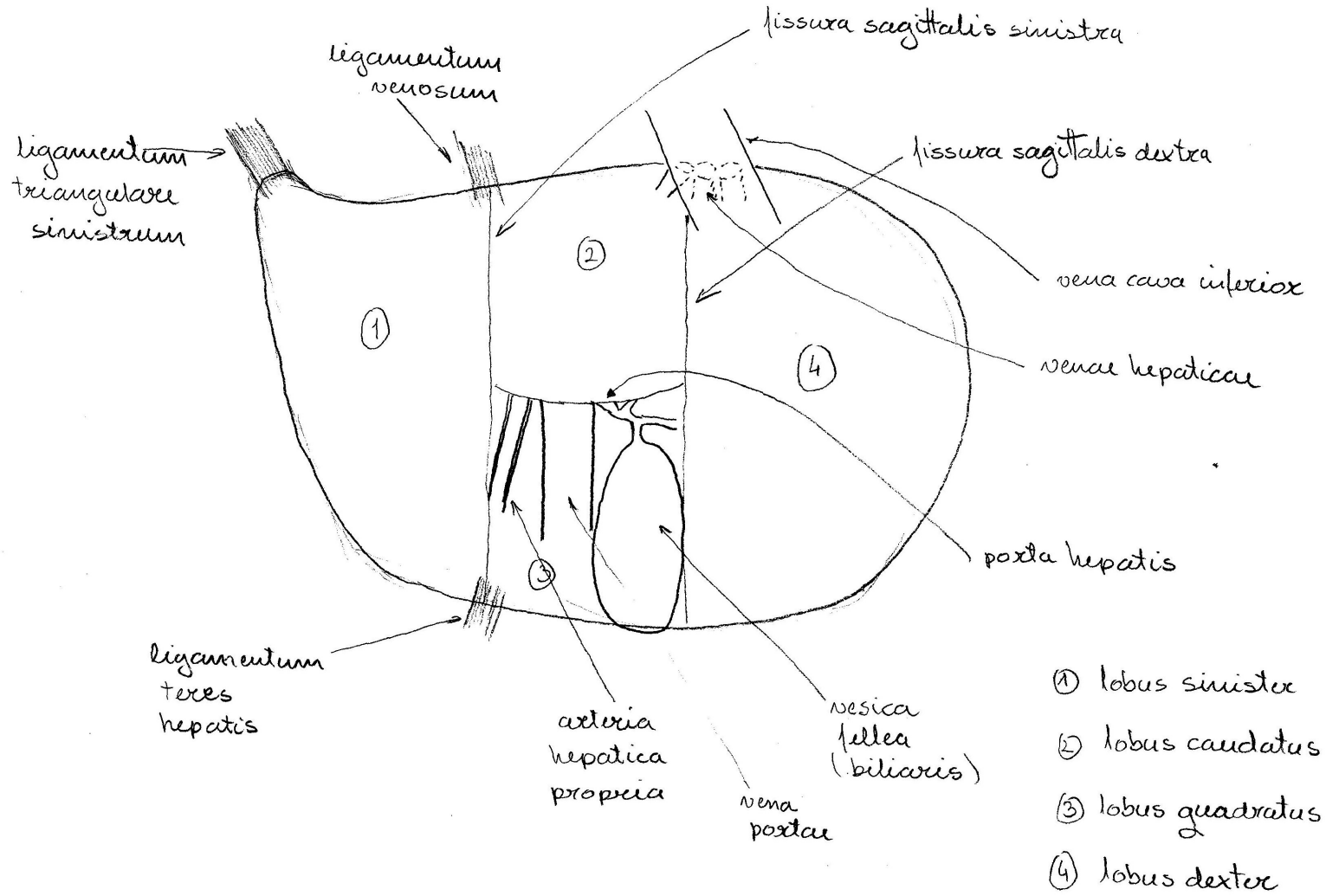




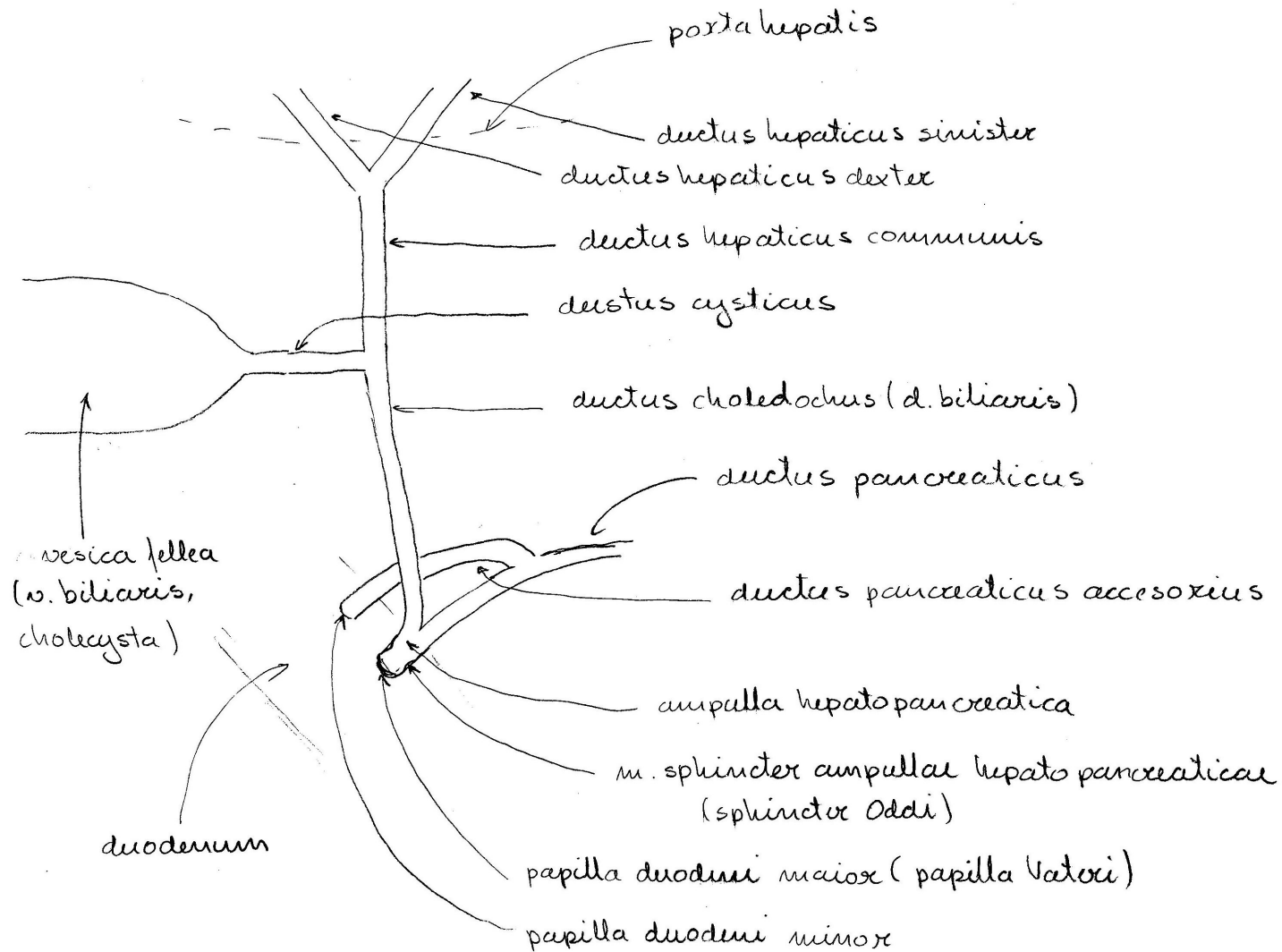
## 17. Debelo črevo (colon)



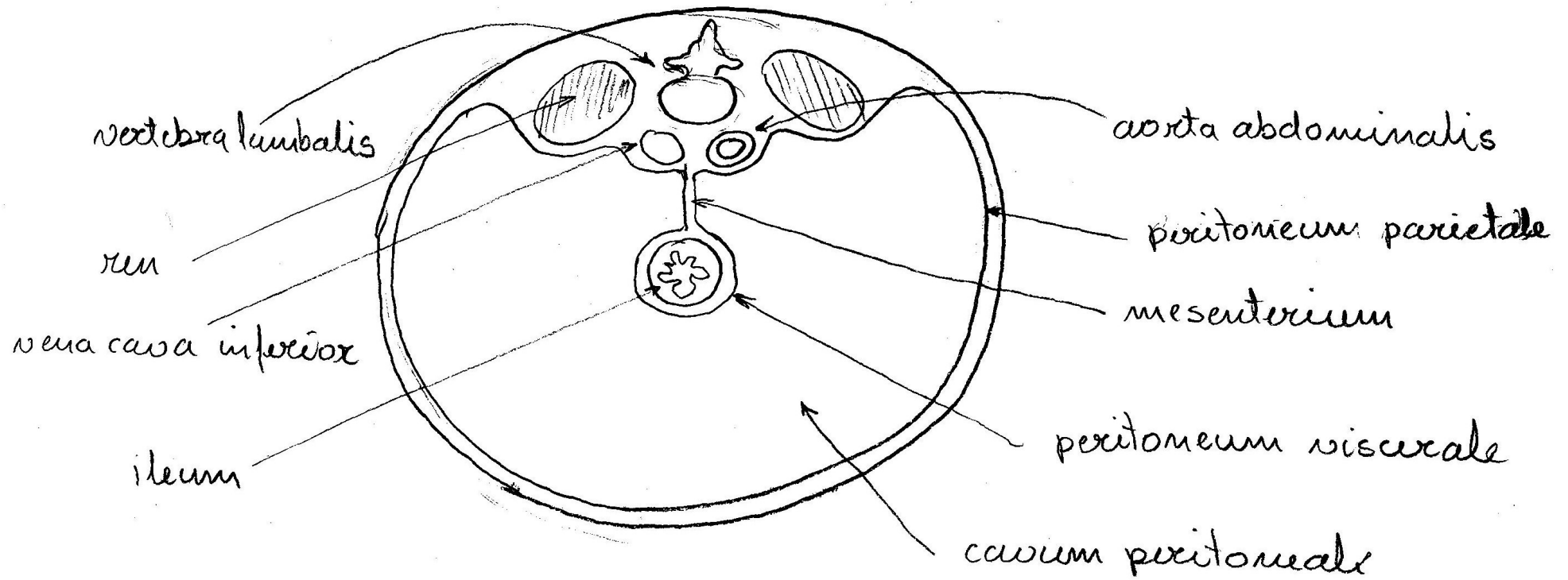
# 18. Jetra (hepar) – pogled od spodaj



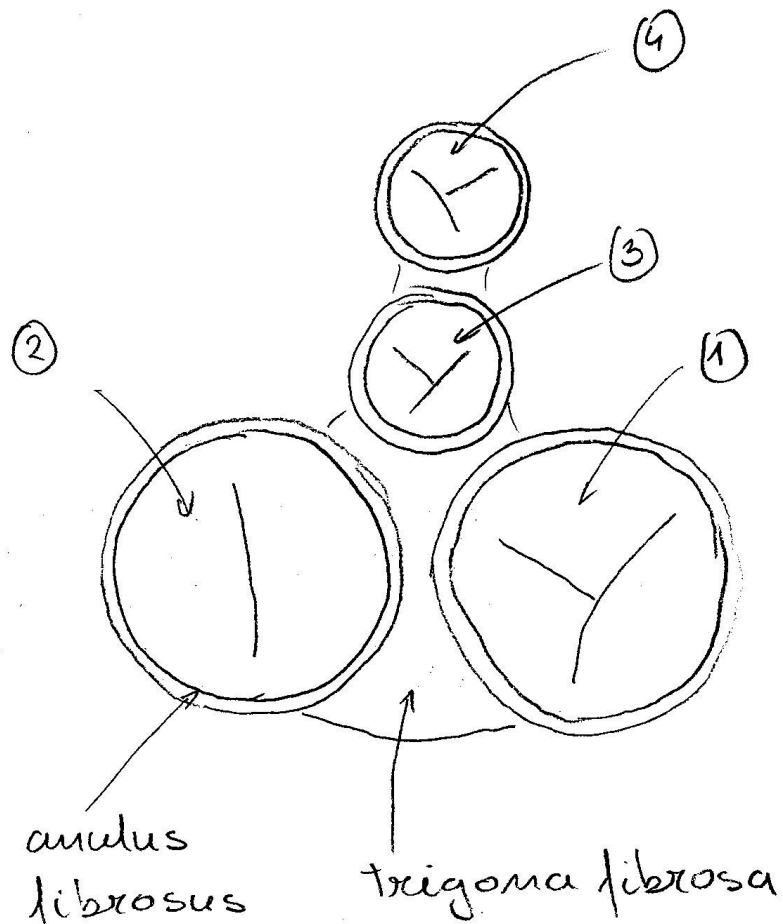
## 19. Žolčna izvodila



## 20. Trebuh, potrebušnica (abdomen, peritoneum) – transverzalni prerez

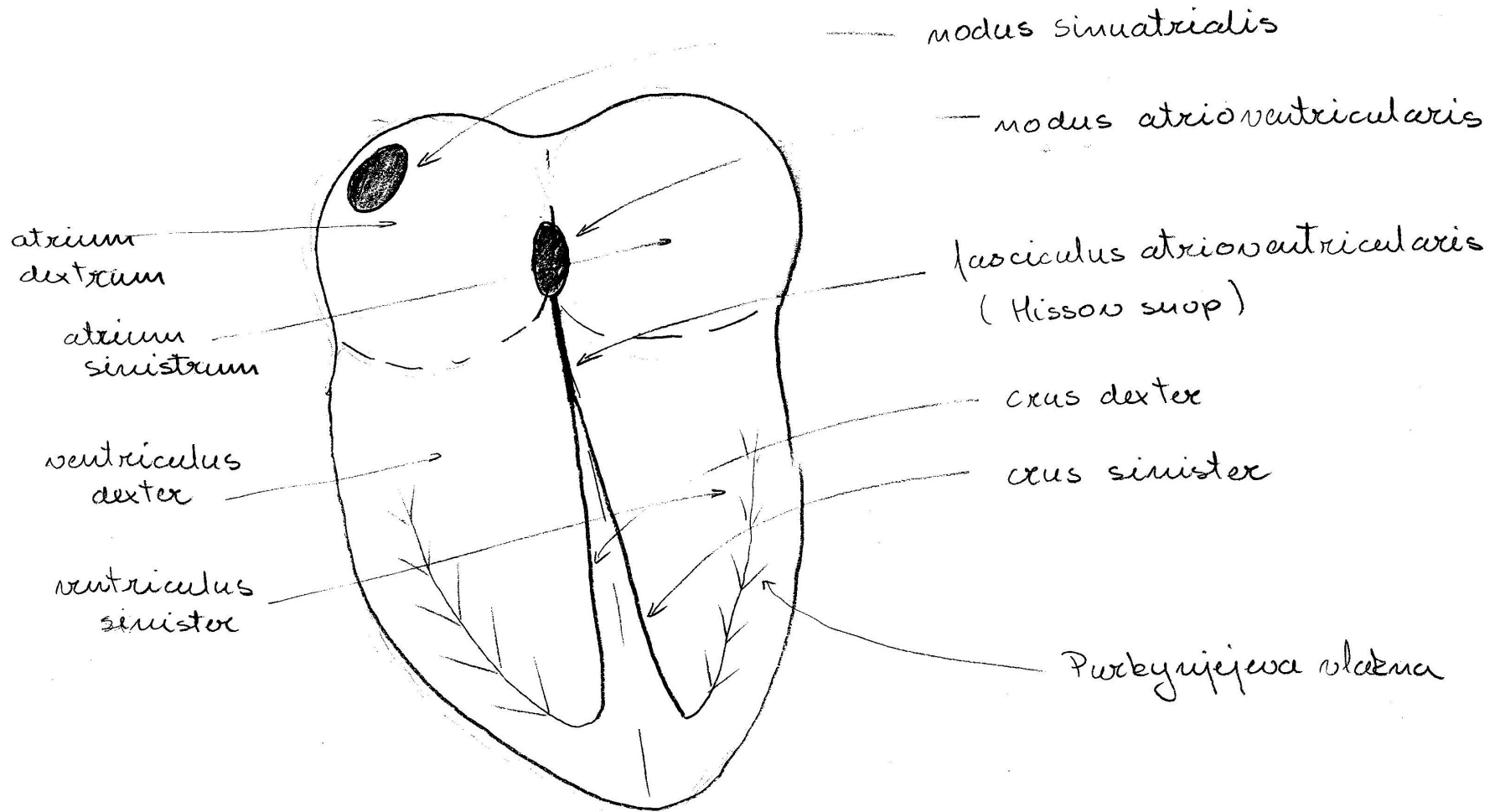


## 21. Srčne zaklopke (valve cordis) – pogled od zgoraj

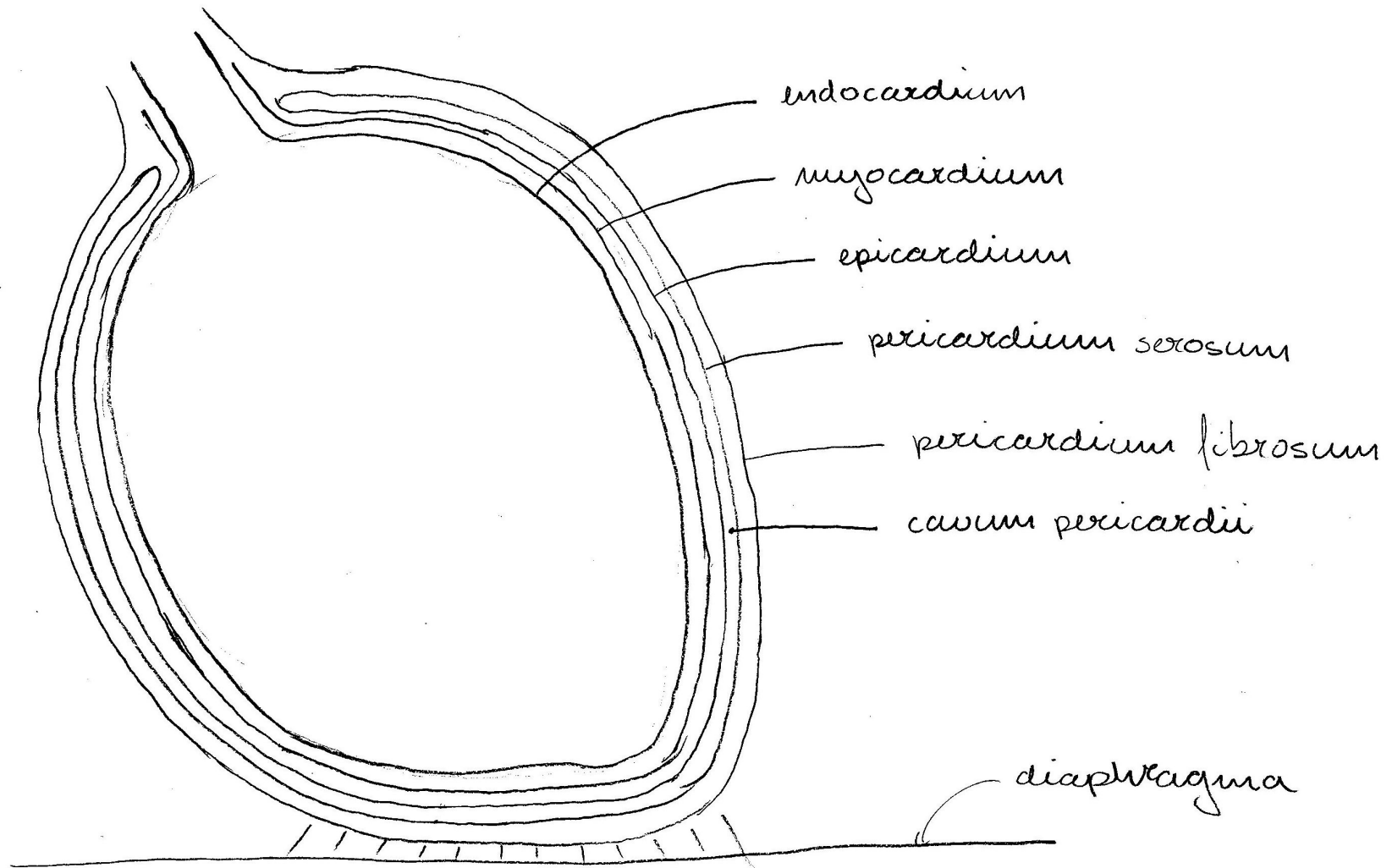


- 1 valva atrioventricularis  
dextra - v. tricupsidalis
- 2 valva atrioventricularis  
sinistra - v. mitralis
- 3 valva aortae
- 4 valva trunci pulmonalis

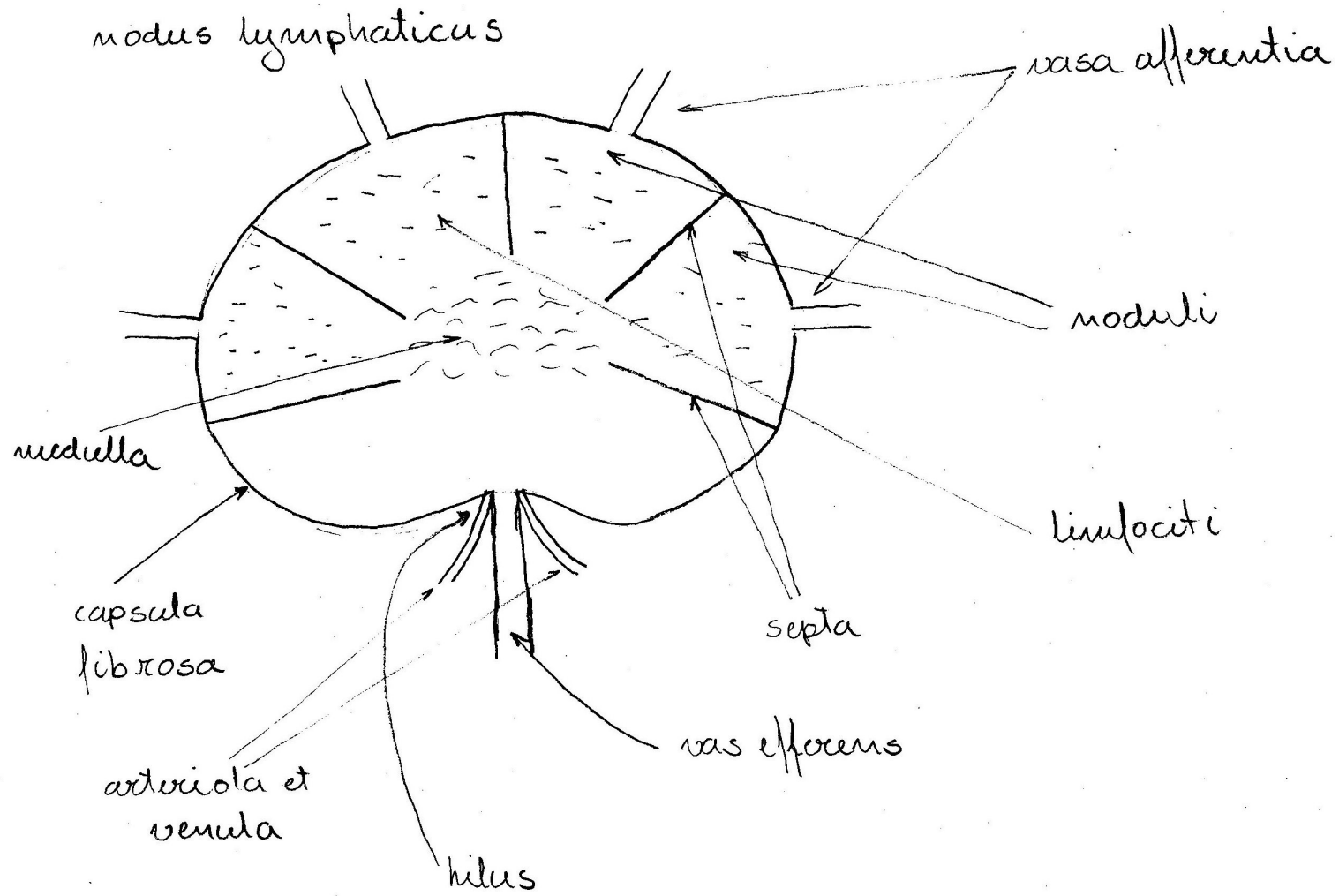
## 22. Prevodni sistem srca



23. Srce (cor), srčna stena, osrčnik (pericardium) – frontalni prerez

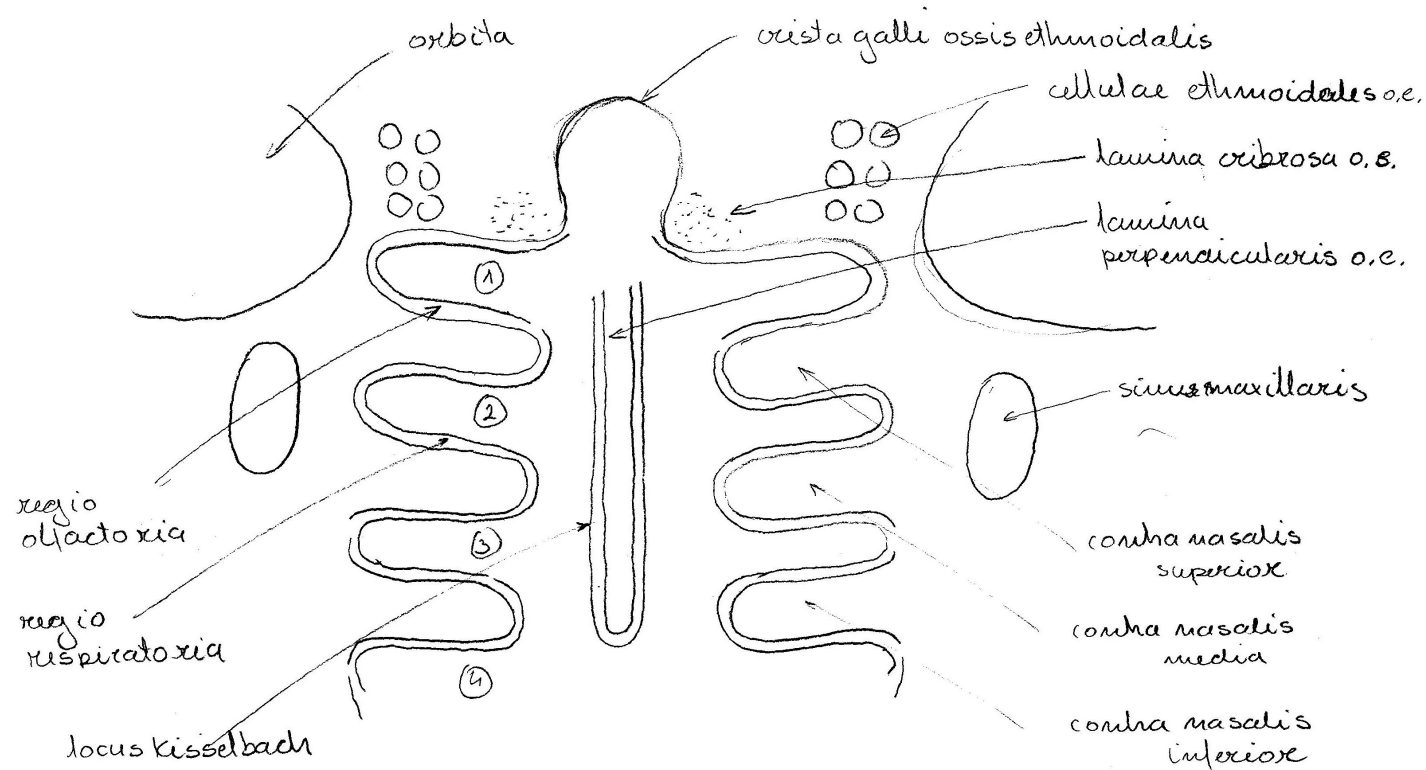


## 24. Bezgavka (nodus lymphaticus) – frontalni prerez



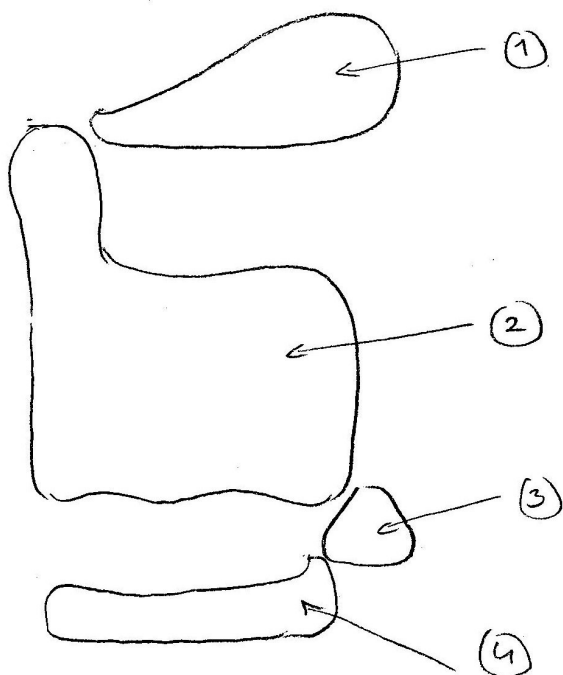


## 25. Nosna votlina (cavum nasi) – frontalni prerez



- 1 recessus sphenoidalis (sinus sphenoidalis)
- 2 meatus nasi superior (cellulae posteriores sinus ethmoidalis)
- 3 meatus nasi medius (cellula anterioris s.e., sinus frontalis, sinus maxillaris)
- 4 meatus nasi inferior (ductus nasolacrimalis)

## 26. Grlo (larynx), hrustančno ogrodje – pogled od strani



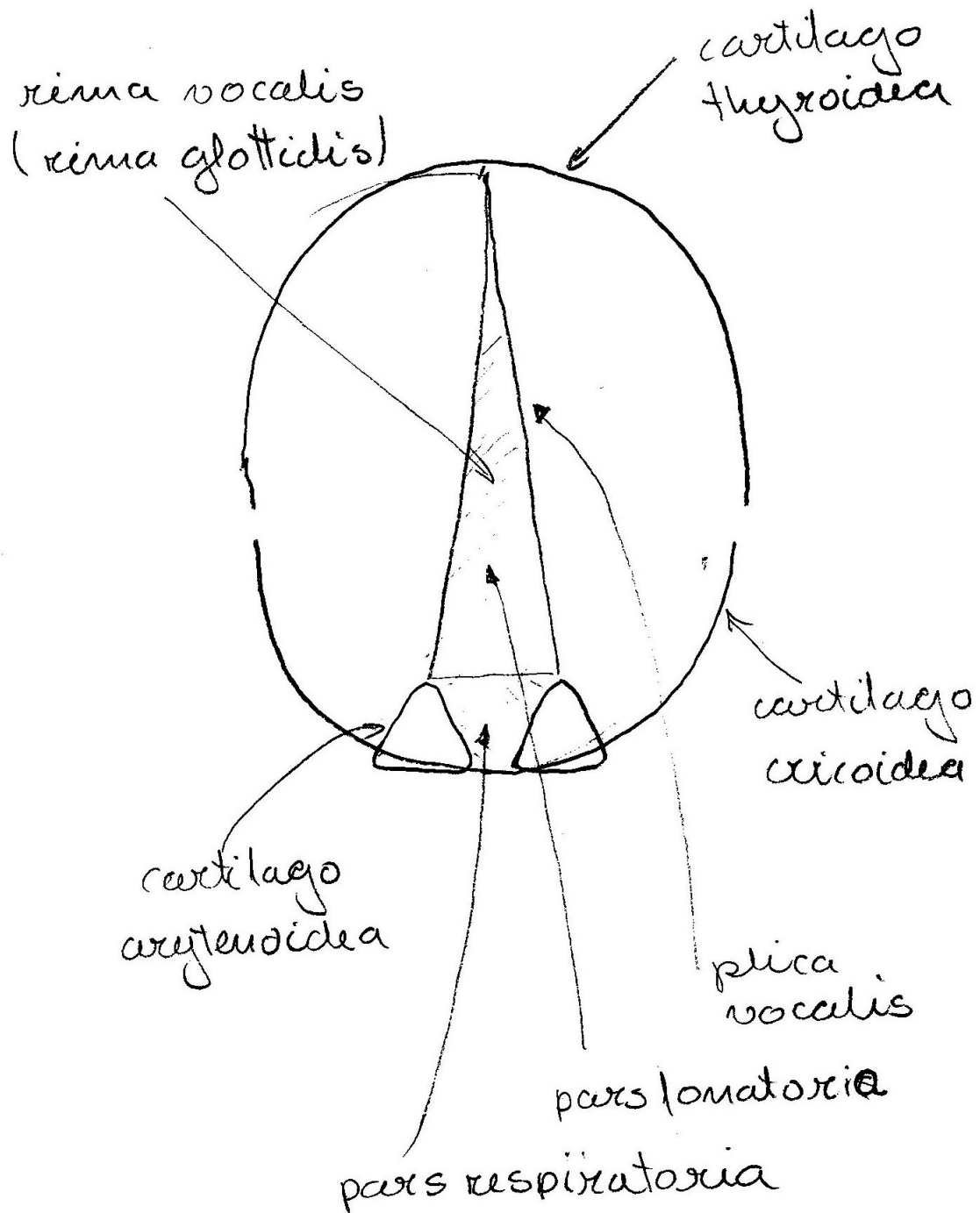
1 cartilago epiglottica - poklopec

2 cartilago thyroidea - ščitasti hrustanec

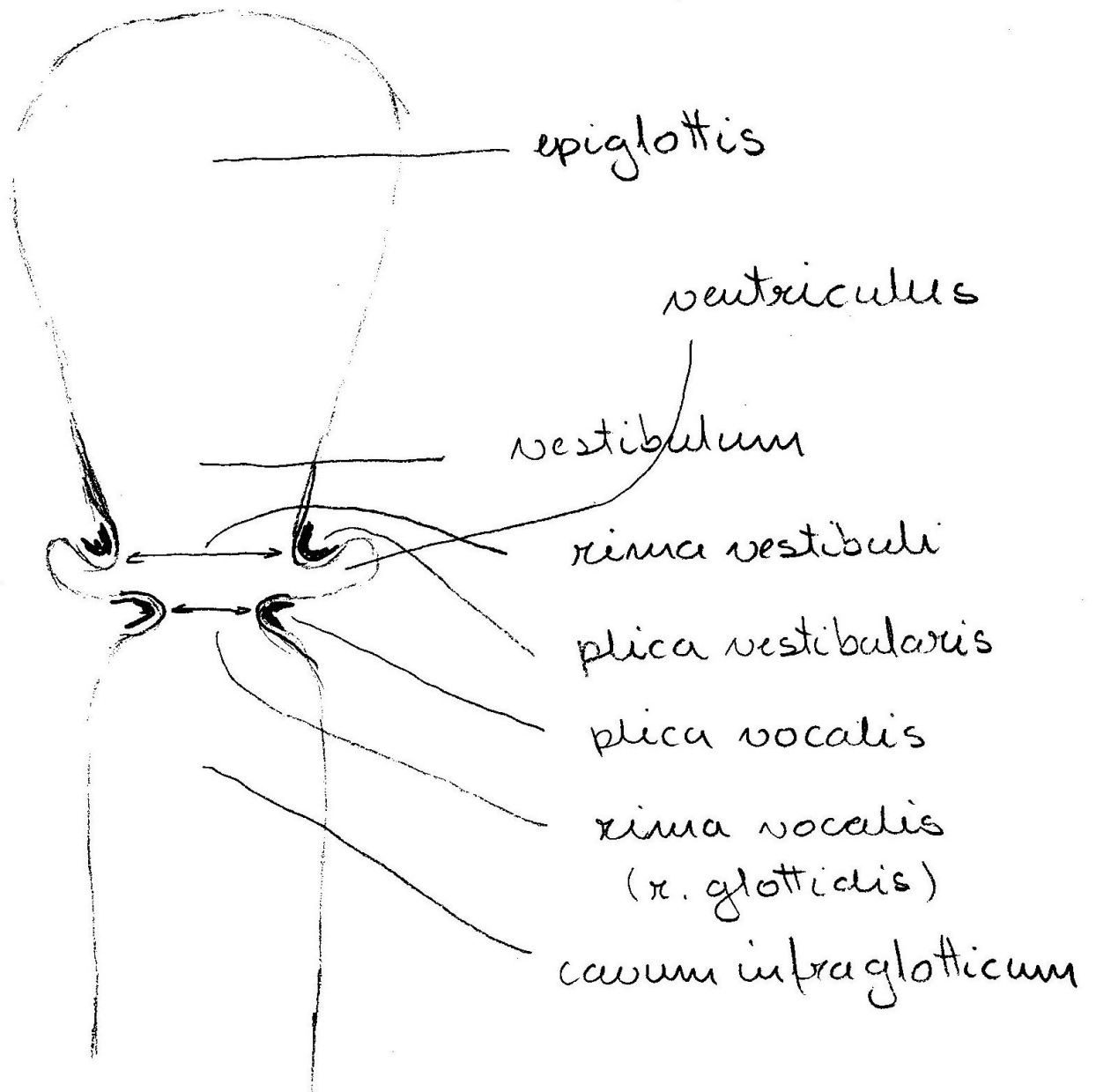
3 cartilago arytenoidea - piramidasti hr.

4 cartilago cricoidea - obročasti hr.

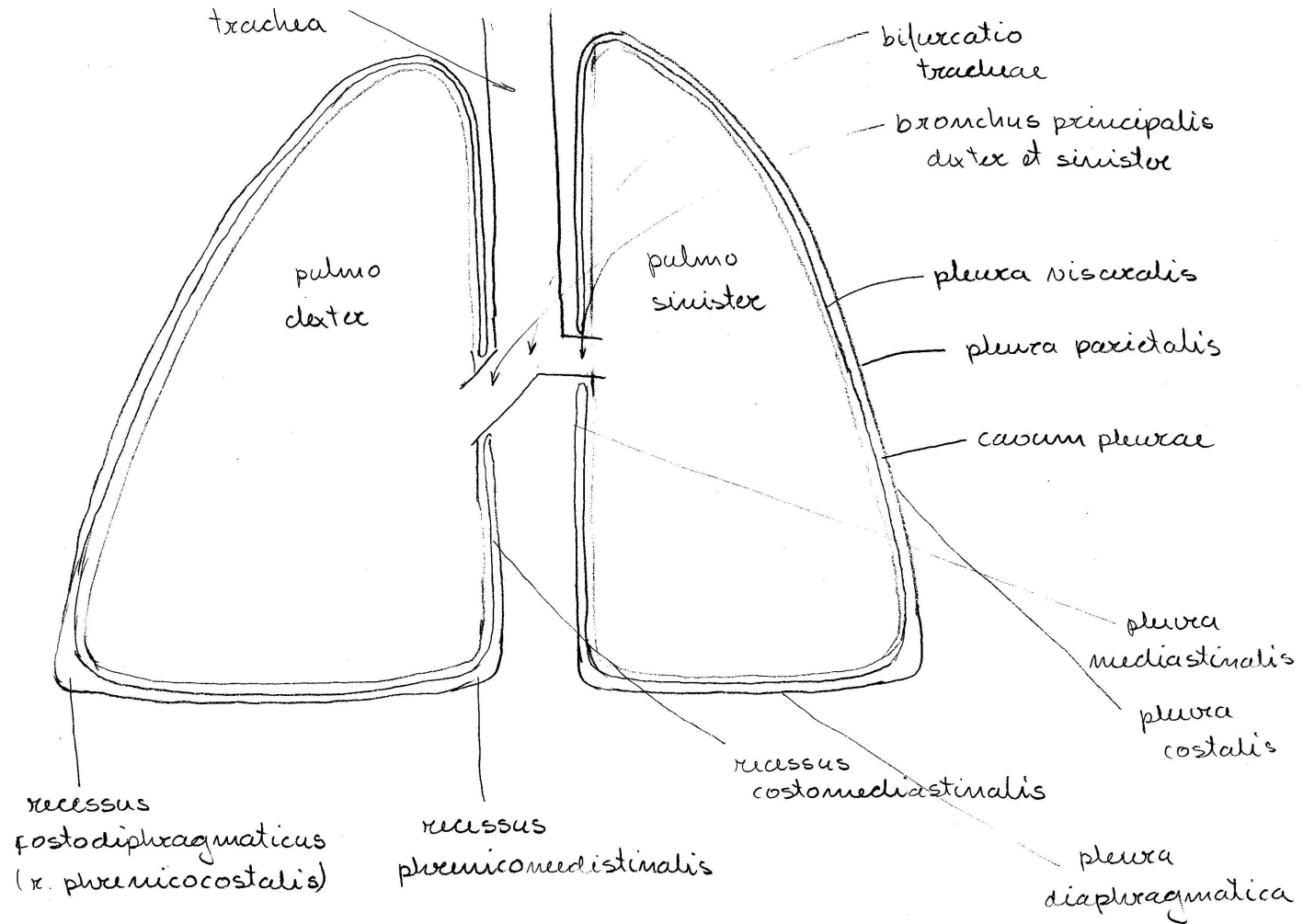
## 27. Grlo (larynx) – pogled od zgoraj



## 28. Grlo (larynx) – frontalni prerez

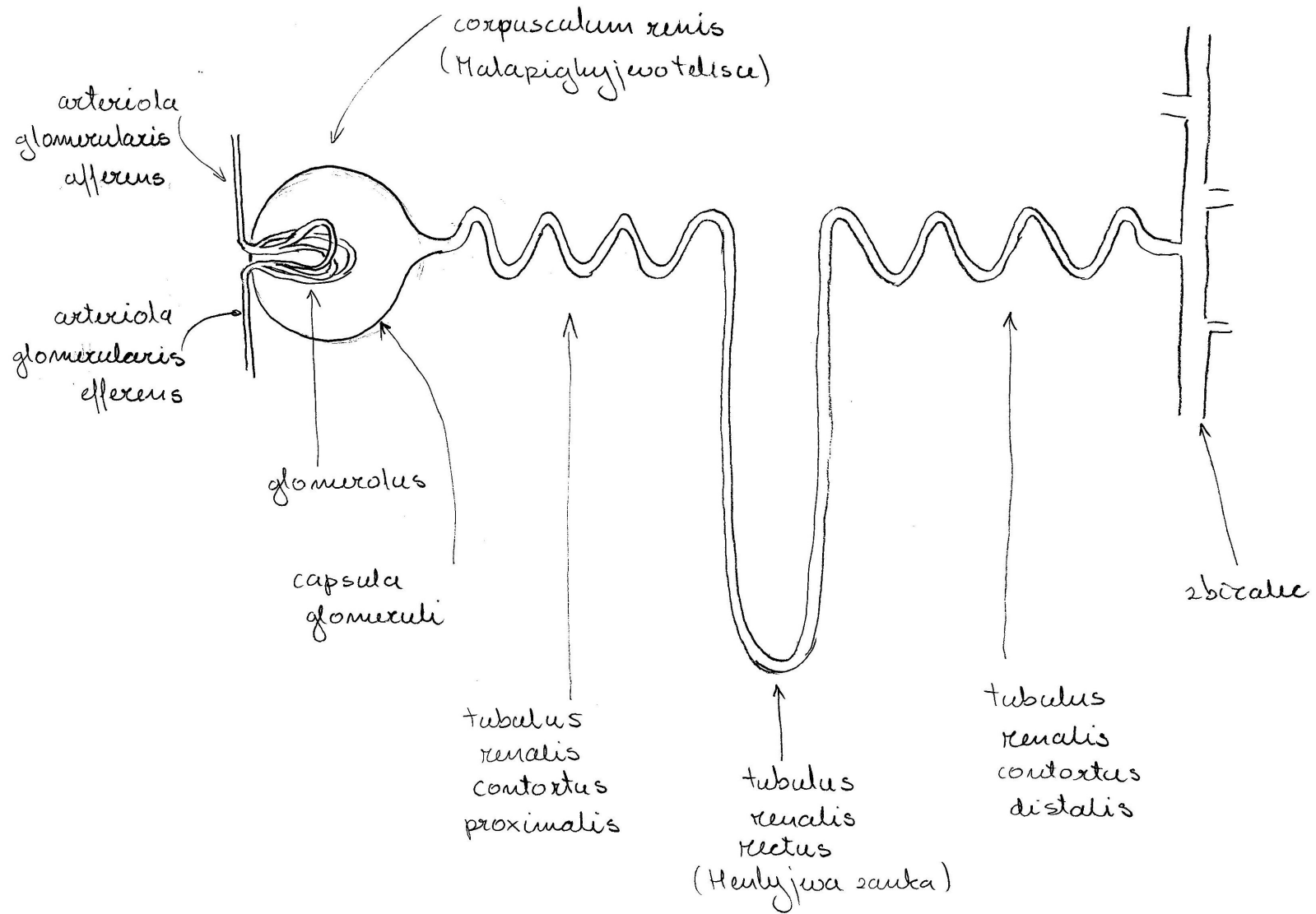


## 29. Pljuča, poprsnica (pulmo, pleura) – frontální prerez

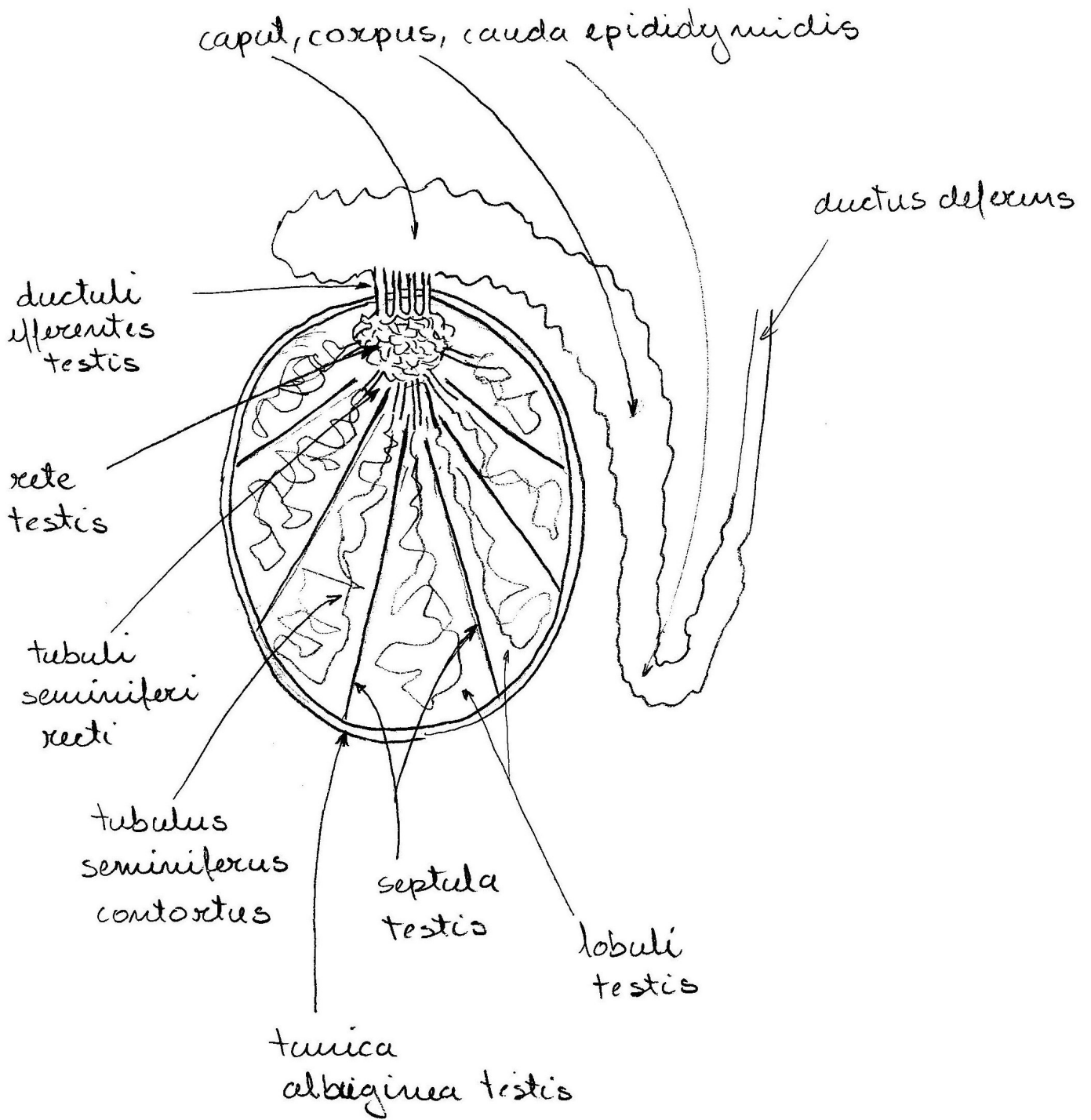




### 31. Nefron (nephron)

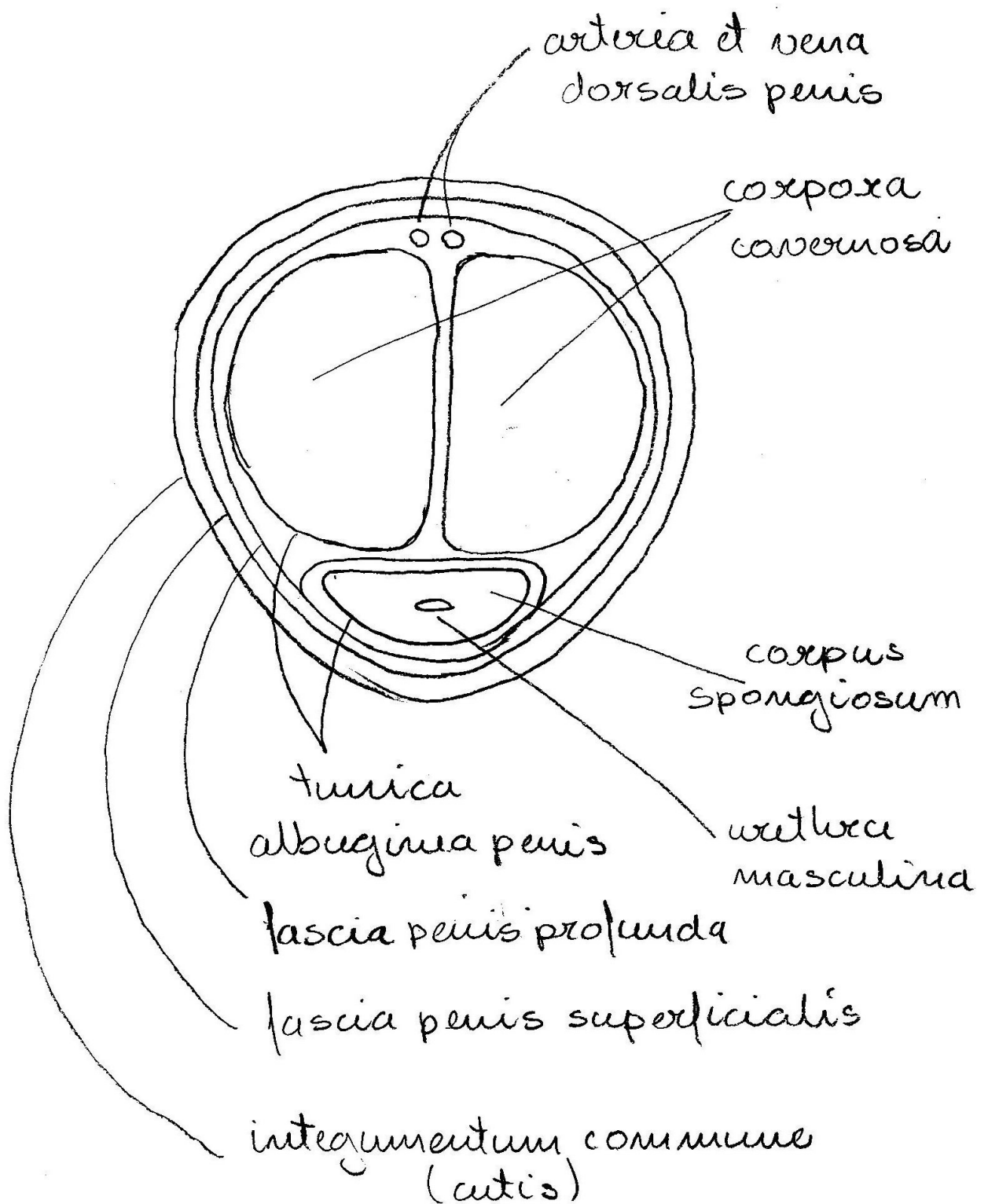


### 32. Modo (testis) – sagitalni prerez

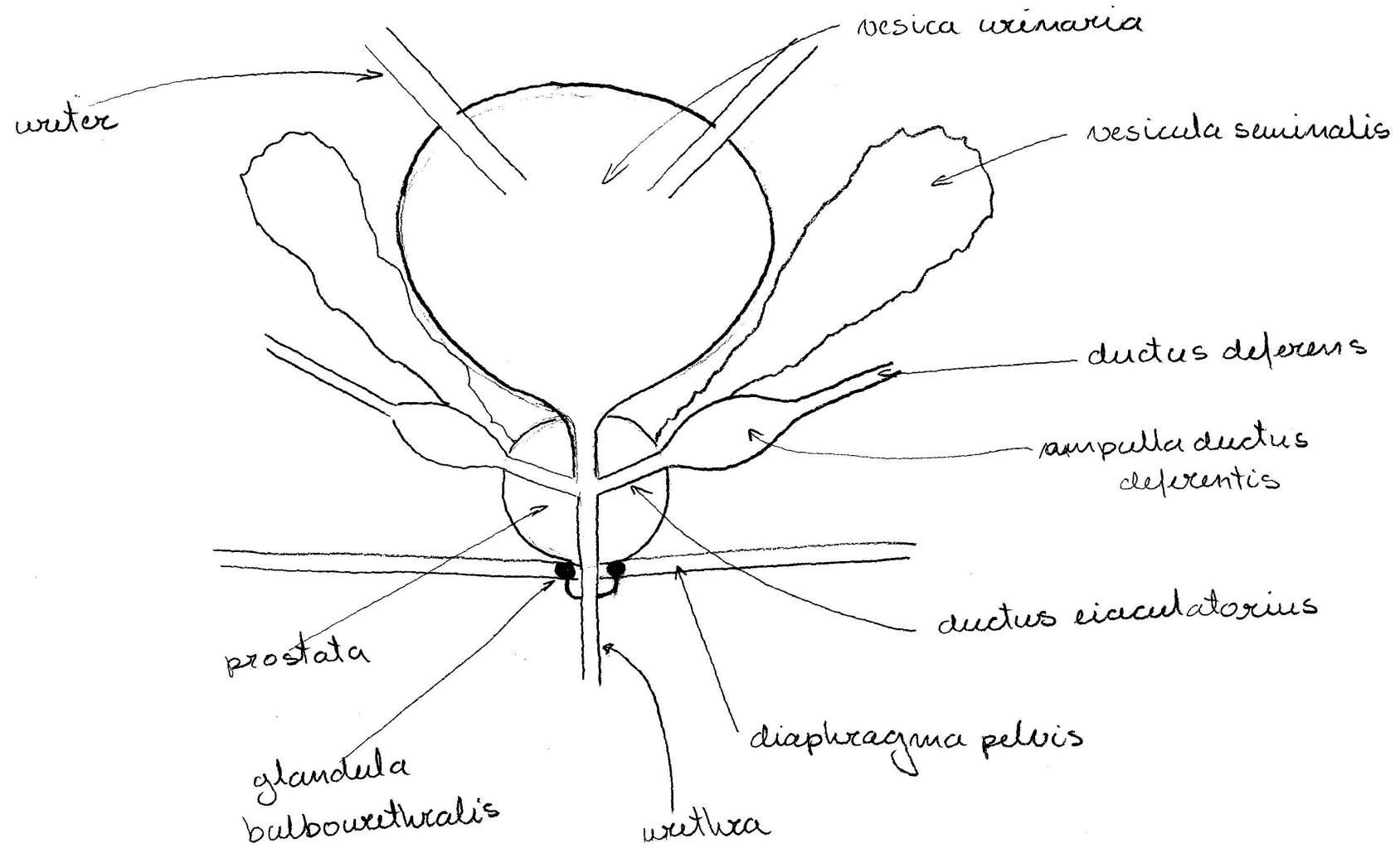




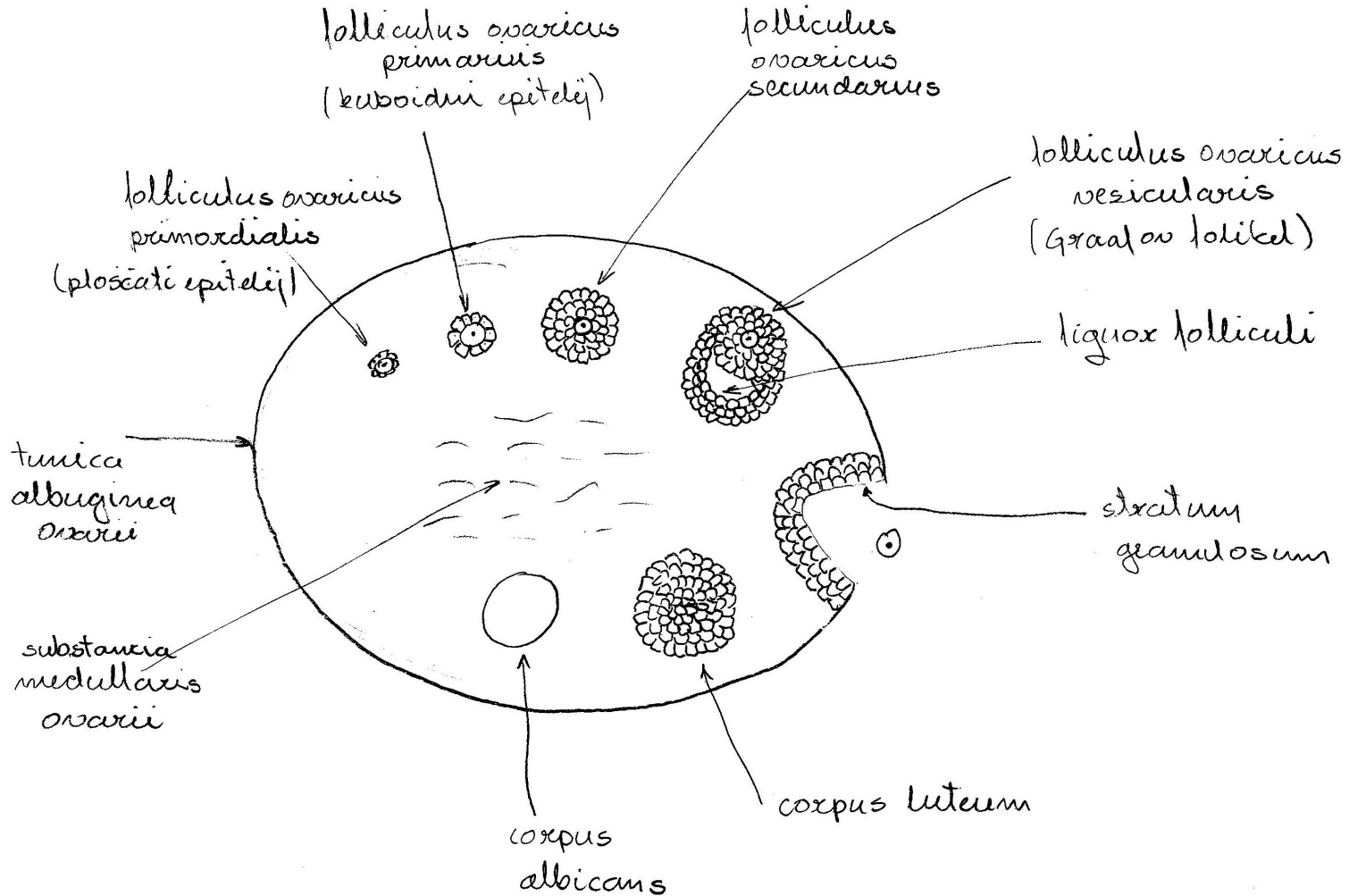
### 33. Spolni ud (penis) – transversalni prerez



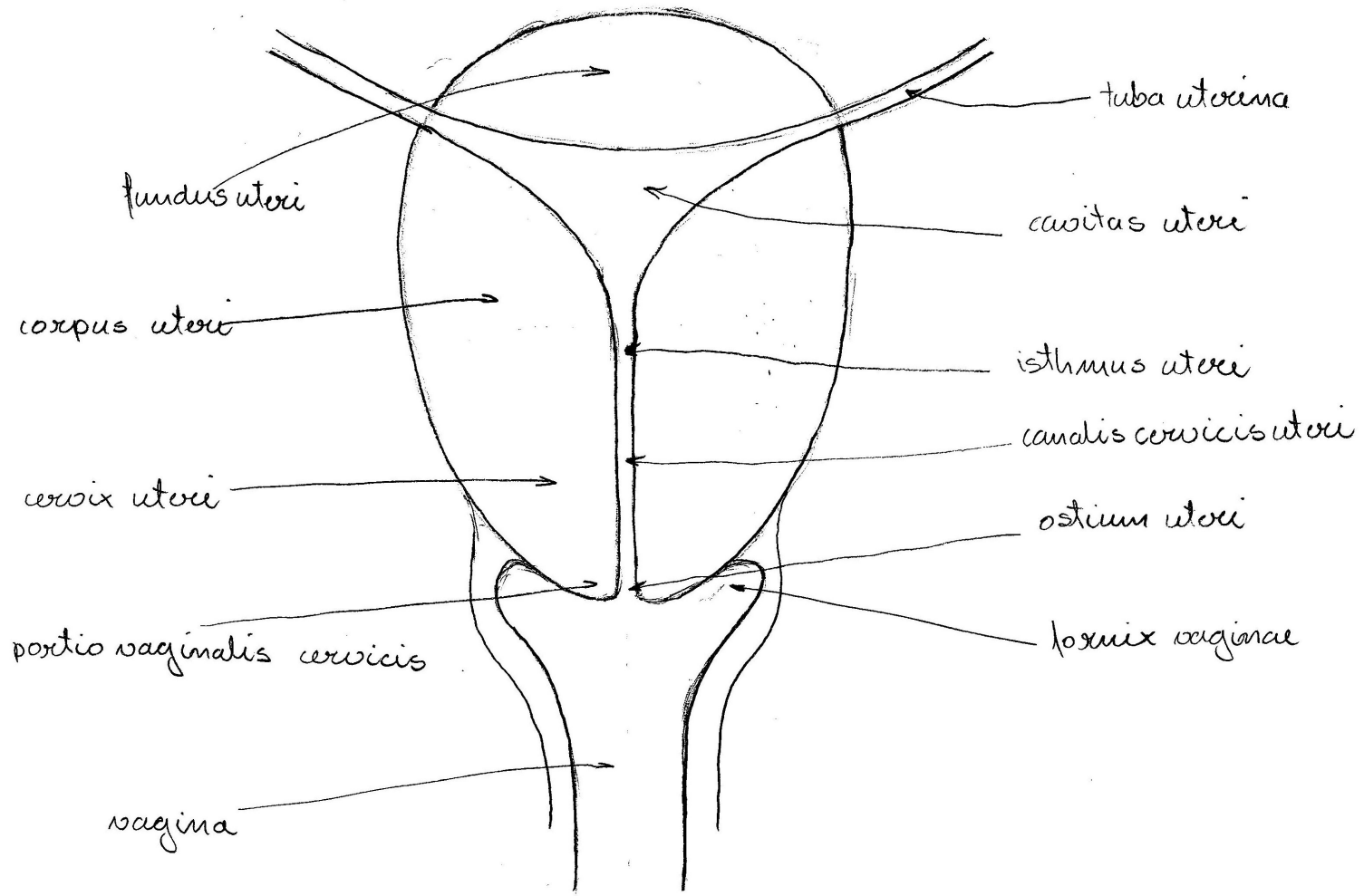
### 34. Moška mala medenica – pogled od zadaj



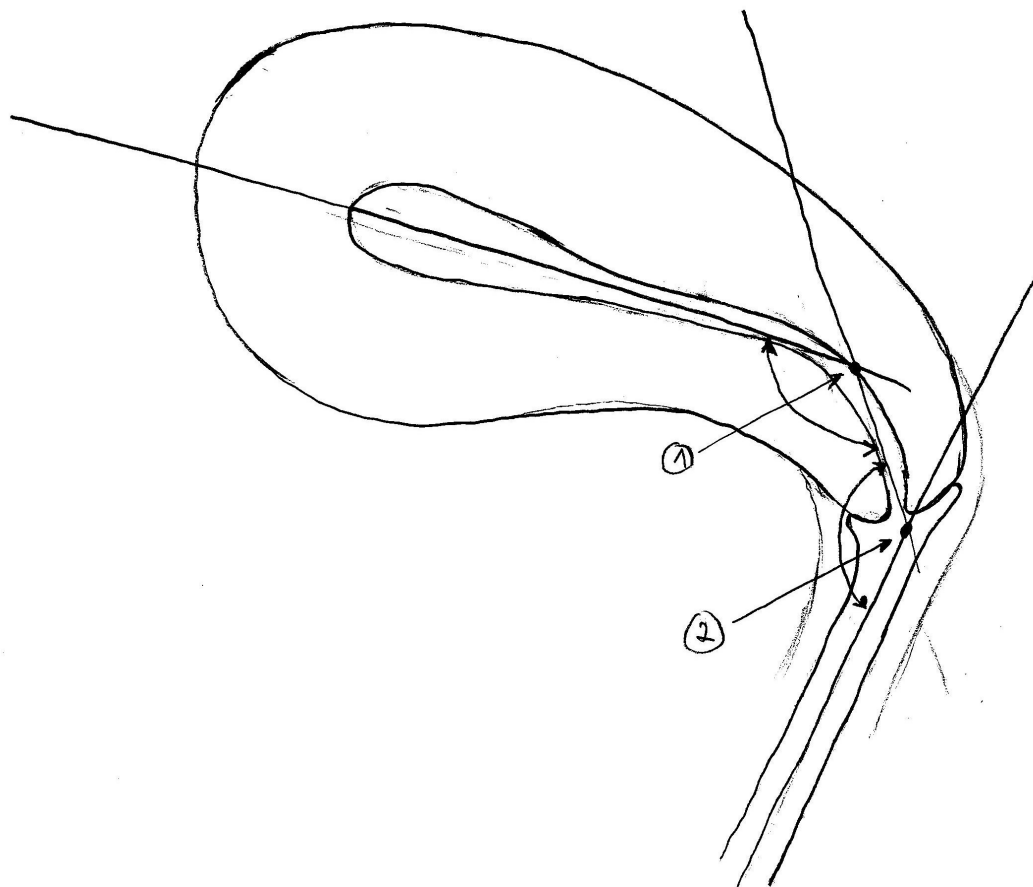
### 35. Jajčnik (ovarium) – frontální prerez



### 36. Maternica (uterus) – frontalni prerez



### 37. Maternica (uterus), položaj – mediani prerez



1. flexio - kot med telesom in vratom uterusa  
2. versio - kot med vratom uterusa in vagino
- uterus v t. i. anteflexio, anterversio položaju (AFV)

### 38. Ženska mala medenica – mediani prerez

