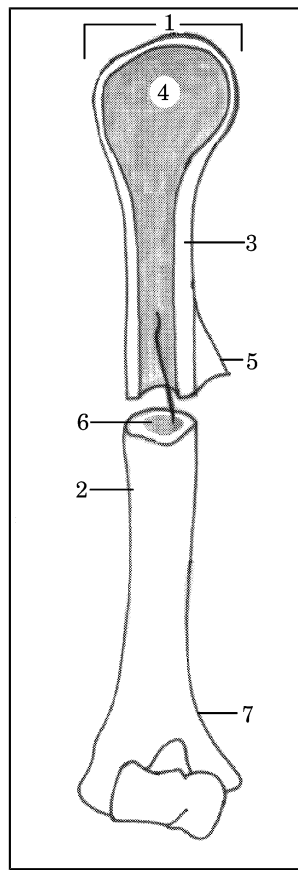


ANATOMSKE SKICE

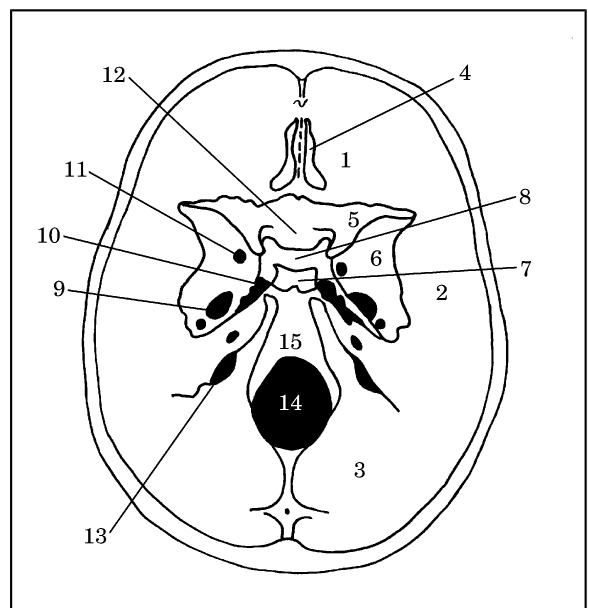


Skica 1

1. Pravilna legenda **skice 1** je:
 - A. (1) epiphysis; (3) substantia spongiosa; (4) substantia compacta; (5) periosteum; (7) metaphysis
 - B. (1) metaphysis; (3) substantia compacta; (4) substantia spongiosa; (5) epiphysis; (7) periosteum
 - C. (1) epiphysis; (3) substantia compacta; (4) substantia spongiosa; (5) periosteum; (7) metaphysis
 - D. (1) epiphysis; (3) substantia compacta; (4) substantia spongiosa; (5) periosteum; (7) metaphysis
 - E. (3) substantia compacta; (4) epiphysis; (5) substantia spongiosa; (6) metaphysis; (7) periosteum.

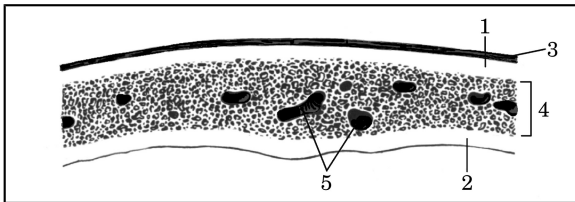
2. Pravilna legenda **skice 1** je:
 - A. (2) diaphysis; (4) substantia spongiosa; (6) cavum medullare (medulla ossium flava); (7) metaphysis

- B. (2) metaphysis; (4) substantia spongiosa; (6) cavum medullare; (7) diaphysis; (medulla ossium flava)
- C. (2) diaphysis; (4) cavum medullare (medulla ossium flava); (6) substantia spongiosa; (7) metaphysis
- D. (1) cavum medullare (medulla ossium flava); (2) diaphysis; (4) substantia spongiosa; (7) metaphysis
- E. (2) diaphysis; (4) substantia spongiosa; (5) cavum medullare (medulla ossium flava); (6) metaphysis.



Skica 2

3. Pravilna legenda **skice 2** je:
 - A. Lobanjsko dno – od spodaj (*basis cranii*), (1) fossa cranii anterior; (3) ala minor; (5) foramen ovale; (7) dorsum sellae; (9) fossa cranii posterior
 - B. Lobanjsko dno – od zgoraj (*basis cranii*), (1) fossa cranii anterior; (3) fossa cranii posterior; (5) ala minor; (7) dorsum sellae; (9) foramen ovale
 - C. Lobanjsko dno – od zgoraj (*basis cranii*), (1) fossa cranii posterior; (3) fossa cranii anterior; (5) dorsum sellae; (7) ala minor; (9) foramen ovale;
 - D. Lobanjsko dno – od zgoraj (*basis cranii*), (1) fossa cranii anterior; (3) fossa cranii posterior;



(5) *ala minor*; (9) *dorsum sellae*; (13) *foramen ovale*

E. Lobanjsko dno – od spodaj (*basis cranii*), (1) *fossa cranii anterior*; (5) *ala minor*; (7) *dorsum sellae*; (9) *foramen ovale*, (15) *fossa cranii posterior*.

4. Pravilna legenda **skice 2** je:

- A. Lobanjsko dno – od spodaj (*basis cranii*), (2) *clivus*; (4) *lamina cribrosa (os ethmoidale)*; (6) *ala major*; (8) *fossa hypophysialis*; (15) *fossa cranii media*
- B. Lobanjsko dno – od zgoraj (*basis cranii*), (2) *fossa cranii media*; (4) *lamina cribrosa (os ethmoidale)*; (6) *fossa hypophysialis*; (8) *ala major*; (15) *clivus*
- C. Lobanjsko dno – od spodaj (*basis cranii*), (2) *fossa cranii media*; (4) *lamina cribrosa (os ethmoidale)*; (6) *clivus*; (8) *fossa hypophysialis*; (15) *ala major*
- D. Lobanjsko dno – od zgoraj (*basis cranii*), (2) *lamina cribrosa (os ethmoidale)*; (4) *fossa cranii media*; (6) *ala major*; (8) *fossa hypophysialis*; (15) *clivus*
- E. Lobanjsko dno – od zgoraj (*basis cranii*), (2) *fossa cranii media*; (4) *lamina cribrosa (os ethmoidale)*; (6) *ala major*; (8) *fossa hypophysialis*; (15) *clivus*.

5. Pravilna legenda **skice 2** je:

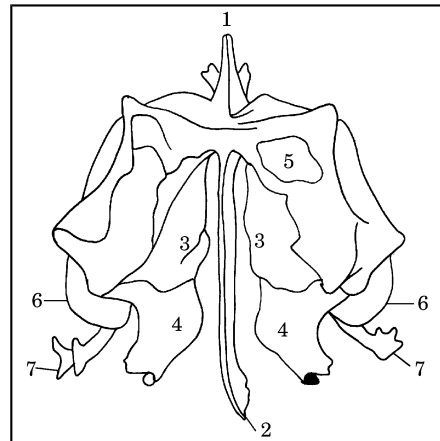
- A. Lobanjsko dno – od zgoraj (*basis cranii*), (10) *foramen lacerum*; (11) *sulcus chiasmatis*; (12) *foramen rotundum*; (13) *foramen jugulare*; (14) *foram magnum*
- B. Lobanjsko dno – od spodaj (*basis cranii*), (10) *foram magnum*; (11) *foramen rotundum*; (12) *sulcus chiasmatis*; (13) *foramen jugulare*; (14) *foramen lacerum*
- C. Lobanjsko dno – od zgoraj (*basis cranii*), (10) *foramen jugulare*; (11) *foramen rotundum*; (12) *sulcus chiasmatis*; (13) *foramen lacerum*; (14) *foram magnum*
- D. Lobanjsko dno – od zgoraj (*basis cranii*), (10) *foramen lacerum*; (11) *foramen rotundum*; (12) *sulcus chiasmatis*; (13) *foramen jugulare*; (14) *foram magnum*
- E. Lobanjsko dno – od zgoraj (*basis cranii*), (10) *foramen lacerum*; (11) *foramen rotundum*; (12)

sulcus chiasmatis; (13) *foram magnum*; (14) *foramen jugulare*.

Skica 3

6. Pravilna legenda **skice 3** je:

- A. (1) *lamina interna*; (2) *lamina externa*; (3) *diploe*; (4) *periosteum*; (5) *canales diploici*
- B. (1) *lamina externa*; (2) *lamina interna*; (3) *periosteum*; (4) *diploe*; (5) *canales diploici*
- C. (1) *lamina externa*; (2) *lamina interna*; (3) *diploe*; (4) *periosteum*; (5) *canales diploici*
- D. (1) *lamina interna*; (2) *lamina externa*; (3) *periosteum*; (4) *diploe*; (5) *canales diploici*
- E. (1) *canales diploici*; (2) *lamina interna*; (3) *periosteum*; (4) *diploe*; (5) *lamina externa*.

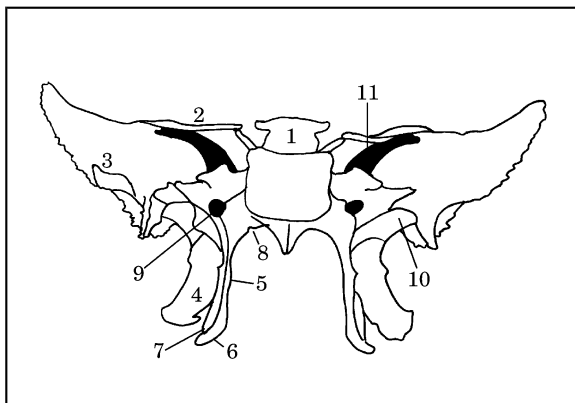


Skica 4

7. Pravilna legenda **skice 4** je:

- A. Sitka – od zgoraj (*os ethmoidale*), (1) *processus uncinatus*; (3) *concha nasalis superior*; (4) *concha nasalis media*; (5) *cellulae ethmoidales*; (7) *crista galli*
- B. Sitka – od zgoraj (*os ethmoidale*), (1) *crista galli*; (3) *concha nasalis superior*; (4) *concha nasalis media*; (5) *cellulae ethmoidales*; (7) *processus uncinatus*
- C. Sitka – od zgoraj (*os ethmoidale*), (1) *crista galli*; (3) *concha nasalis media*; (4) *concha nasalis superior*; (5) *cellulae ethmoidales*; (7) *processus uncinatus*
- D. Sitka – od zgoraj (*os ethmoidale*), (1) *crista galli*; (3) *concha nasalis superior*; (4) *cellulae ethmoidales*; (5) *concha nasalis media*; (7) *processus uncinatus*

- E. Sitka – od zgoraj (os *ethmoidale*), (1) *concha nasalis superior*; (3) *crista galli*; (4) *concha nasalis media*; (5) *cellulae ethmoidales*; (7) *processus uncinatus*.
8. Pravilna legenda **skice 4** je:
- A. Sitka – od zgoraj (os *ethmoidale*), (2) *bullae ethmoidalis*; (3) *concha nasalis superior*; (4) *concha nasalis media*; (5) *cellulae ethmoidales*; (6) *lamina perpendicularis*
- B. Sitka – od zgoraj (os *ethmoidale*), (2) *lamina perpendicularis*; (3) *cellulae ethmoidales*; (4) *concha nasalis media*; (5) *concha nasalis superior*; (6) *bullae ethmoidalis*
- C. Sitka – od zgoraj (os *ethmoidale*), (2) *lamina perpendicularis*; (3) *concha nasalis superior*; (4) *bullae ethmoidalis*; (5) *cellulae ethmoidales*; (6) *concha nasalis media*
- D. Sitka – od zgoraj (os *ethmoidale*), (2) *lamina perpendicularis*; (3) *concha nasalis superior*; (4) *concha nasalis media*; (5) *cellulae ethmoidales*; (6) *bullae ethmoidalis*
- E. Sitka – od spodaj (os *ethmoidale*), (2) *lamina perpendicularis*; (3) *concha nasalis superior*; (4) *concha nasalis media*; (5) *cellulae ethmoidales*; (6) *bullae ethmoidalis*.
- C. (3) *fossa scaphoidea*; (4) *lamina lateralis processus pterygoidei*; (5) *lamina medialis processus pterygoidei*; (6) *hamulus pterygoideus*; (8) *processus vaginalis*; (10) *ala major*
- D. (3) *lamina medialis processus pterygoidei*; (4) *lamina lateralis processus pterygoidei*; (5) *ala major*; (6) *hamulus pterygoideus*; (8) *processus vaginalis*; (10) *fossa scaphoidea*
- E. (3) *hamulus pterygoideus*; (4) *lamina lateralis processus pterygoidei*; (5) *lamina medialis processus pterygoidei*; (6) *ala major*; (8) *processus vaginalis*; (10) *fossa scaphoidea*.
10. Pravilna legenda **skice 5** je:
- A. (1) *dorsum sellae*; (2) *incisura pterygoidea*; (5) *lamina medialis processus pterygoidei*; (7) *ala minor*; (9) *canalis pterygoideus*; (11) *fissura orbitalis superior*
- B. (1) *dorsum sellae*; (2) *ala minor*; (5) *fissura orbitalis superior*; (7) *incisura pterygoidea*; (9) *canalis pterygoideus*; (11) *lamina medialis processus pterygoidei*
- C. (1) *dorsum sellae*; (2) *ala minor*; (5) *lamina medialis processus pterygoidei*; (7) *incisura pterygoidea*; (9) *canalis pterygoideus*; (11) *fissura orbitalis superior*
- D. (1) *dorsum sellae*; (2) *ala minor*; (5) *lamina medialis processus pterygoidei*; (7) *canalis pterygoideus*; (9) *incisura pterygoidea*; (11) *fissura orbitalis superior*
- E. (1) *dorsum sellae*; (2) *fissura orbitalis superior*; (5) *lamina medialis processus pterygoidei*; (7) *incisura pterygoidea*; (9) *canalis pterygoideus*; (11) *ala minor*.



Skica 5

9. Pravilna legenda **skice 5** je:
- A. (3) *ala major*; (4) *lamina lateralis processus pterygoidei*; (5) *lamina medialis processus pterygoidei*; (6) *hamulus pterygoideus*; (8) *processus vaginalis*; (10) *fossa scaphoidea*
- B. (3) *ala major*; (4) *processus vaginalis*; (5) *lamina medialis processus pterygoidei*; (6) *hamulus pterygoideus*; (8) *lamina lateralis processus pterygoidei*; (10) *fossa scaphoidea*

Skica 6

11. Pravilna legenda **skice 6** je:

- A. lobanja novorojenčka; mečave – od spodaj (*fonticuli cranii*), (1) *fonticulus anterior*; (2) *fonticulus posterior*; (3) *os frontale*; (4) *os parietale*; (5) *os occipitale*
- B. lobanja novorojenčka; mečave – od zgoraj (*fonticuli cranii*), (1) *fonticulus posterior*; (2) *fonticulus anterior*; (3) *os frontale*; (4) *os parietale*; (5) *os occipitale*
- C. lobanja novorojenčka; mečave – od zgoraj (*fonticuli cranii*), (1) *fonticulus anterior*; (2) *fonticulus posterior*; (3) *os occipitale*; (4) *os parietale*; (5) *os frontale*
- D. lobanja novorojenčka; mečave – od zgoraj (*fonticuli cranii*), (1) *fonticulus anterior*; (2) *fonticulus posterior*; (3) *os frontale*; (4) *os parietale*; (5) *os occipitale*
- E. lobanja novorojenčka; mečave – od zgoraj (*fonticuli cranii*), (1) *fonticulus anterior*; (2) *fonticulus posterior*; (3) *os frontale*; (4) *os occipitale*; (5) *os parietale*.

12. Pravilna legenda **skice 7** je:

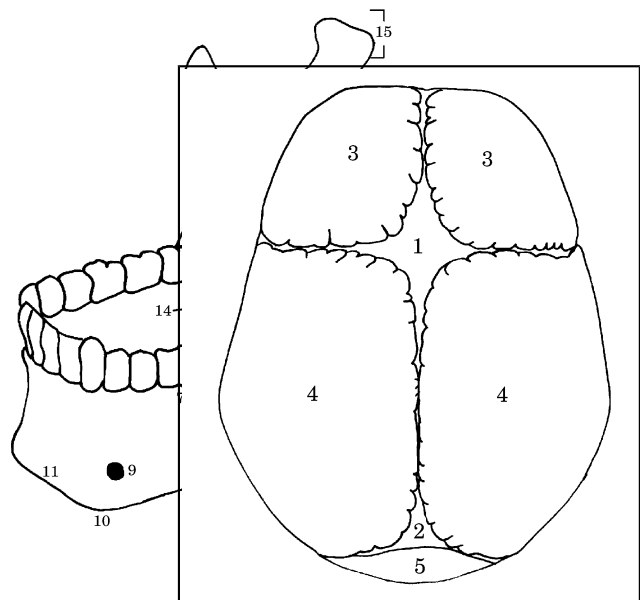
- A. spodnja čeljustnica – z leve strani (*mandibula*), (1) *caput mandibulae*; (4) *ramus mandibulae*; (8) *corpus mandibulae*; (13) *canalis mandibulae*; (15) *processus condylaris*
- B. spodnja čeljustnica – z leve strani (*mandibula*), (1) *caput mandibulae*; (4) *processus condylaris* (8) *corpus mandibulae*; (13) *canalis mandibulae*; (15) *ramus mandibulae*
- C. spodnja čeljustnica – z leve strani (*mandibula*), (1) *caput mandibulae*; (4) *ramus mandibulae*; (8) *canalis mandibulae*; (13) *corpus mandibulae*; (15) *processus condylaris*
- D. spodnja čeljustnica – z leve strani (*mandibula*), (1) *ramus mandibulae*; (4) *caput mandibulae*; (8) *corpus mandibulae*; (13) *canalis mandibulae*; (15) *processus condylaris*
- E. spodnja čeljustnica – z leve strani (*mandibula*), (1) *caput mandibulae*; (4) *ramus mandibulae*; (8) *corpus mandibulae*; (13) *processus condylaris*; (15) *canalis mandibulae*.

13. Pravilna legenda **skice 7** je:

- A. spodnja čeljustnica – z leve strani (*mandibula*), (2) *collum mandibulae*; (7) *pars alveolaris*; (9) *foramen mentale*; (11) *sulcus mylohyoideus*; (14) *protuberantia mentale*
- B. spodnja čeljustnica – z leve strani (*mandibula*), (2) *pars alveolaris*; (7) *collum mandibulae*; (9)

foramen mentale; (11) *protuberantia mentale*; (14) *sulcus mylohyoideus*

- C. spodnja čeljustnica – z leve strani (*mandibula*), (2) *collum mandibulae*; (7) *sulcus mylohyoideus*; (9) *foramen mentale*; (11) *protuberantia mentale*; (14) *pars alveolaris*;
- D. zgornja čeljustnica – z leve strani (*mandibula*), (2) *collum mandibulae*; (7) *pars alveolaris*; (11) *foramen mentale*; (9) *protuberantia mentale*; (14) *sulcus mylohyoideus*
- E. spodnja čeljustnica – z leve strani (*mandibula*), (2) *collum mandibulae*; (7) *pars alveolaris*; (9) *foramen mentale*; (11) *protuberantia mentale*; (14) *sulcus mylohyoideus*.



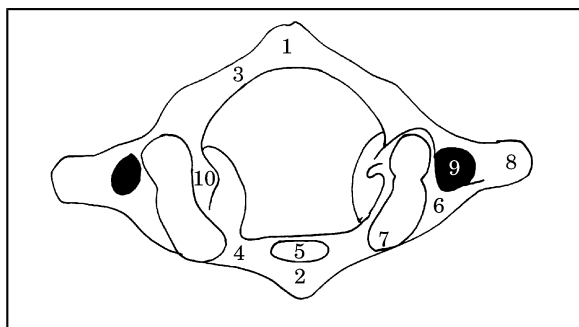
Skica 7

14. Pravilna legenda **skice 7** je:

- A. spodnja čeljustnica – z leve strani (*mandibula*), (3) *processus coronoideus*; (5) *linea obliqua*; (6) *angulus mandibulae*; (10) *tuberculum mentale*; (12) *foramen mandibulae*
- B. zgornja čeljustnica – z leve strani (*mandibula*), (3) *linea obliqua*; (5) *processus coronoideus*; (6) *angulus mandibulae*; (10) *tuberculum mentale*; (12) *foramen mandibulae*
- C. spodnja čeljustnica – z leve strani (*mandibula*), (3) *processus coronoideus*; (5) *angulus*

mandibulae; (6) *linea obliqua*; (10) *foramen mandibulae*; (12) *tuberculum mentale*

- D. spodnja čeljustnica – z leve strani (*mandibula*), (3) *foramen mandibulae*; (5) *linea obliqua*; (6) *angulus mandibulae*; (10) *tuberculum mentale*; (12) *processus coronoideus*
- E. spodnja čeljustnica – z leve strani (*mandibula*), (3) *tuberculum mentale*; (5) *linea obliqua*; (6) *angulus mandibulae*; (10) *processus coronoideus*; (12) *foramen mandibulae*.



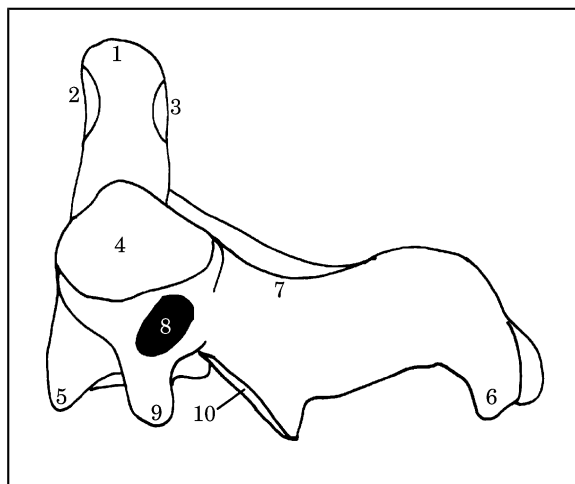
Skica 8

15. Pravilna legenda **skice 8** je:

- A. nosač – od zgoraj (*atlas*), (1) *tuberculum posterius*; (3) *processus transversus*; (5) *fovea dentis*; (8) *arcus posterior*; (10) *sulcus arteriae vertebralis*
- B. nosač – od zgoraj (*atlas*), (1) *tuberculum posterius*; (3) *arcus posterior*; (5) *fovea dentis*; (8) *processus transversus*; (10) *sulcus arteriae vertebralis*
- C. nosač – od zgoraj (*atlas*), (1) *tuberculum posterius*; (3) *arcus posterior*; (5) *sulcus arteriae vertebralis*; (8) *processus transversus*; (10) *fovea dentis*
- D. nosač – od zgoraj (*atlas*), (1) *fovea dentis*; (3) *arcus posterior*; (5) *tuberculum posterius*; (8) *processus transversus*; (10) *sulcus arteriae vertebralis*
- E. nosač – od spodaj (*atlas*), (1) *tuberculum posterius*; (3) *arcus posterior*; (5) *fovea dentis*; (8) *processus transversus*; (10) *sulcus arteriae vertebralis*.

16. Pravilna legenda **skice 8** je:

- A. nosač – od spodaj (*atlas*), (2) *tuberculum anterius*; (4) *arcus anterius*; (6) *massa lateralis*; (7) *fovea articularis superior*; (8) *processus transversus*; (9) *foramen transversarium*



- B. nosač – od zgoraj (*atlas*), (2) *foramen transversarium*; (4) *arcus anterius*; (6) *massa lateralis*; (7) *fovea articularis superior*; (8) *processus transversus*; (9) *tuberculum anterius*
- C. nosač – od zgoraj (*atlas*), (2) *tuberculum anterius*; (4) *arcus anterius*; (6) *processus transversus*; (7) *fovea articularis superior*; (8) *massa lateralis*; (9) *foramen transversarium*
- D. nosač – od zgoraj (*atlas*), (2) *tuberculum anterius*; (4) *arcus anterius*; (6) *massa lateralis*; (7) *foramen transversarium*; (8) *processus transversus*; (9) *fovea articularis superior*
- E. nosač – od zgoraj (*atlas*), (2) *tuberculum anterius*; (4) *arcus anterius*; (6) *massa lateralis*; (7) *fovea articularis superior*; (8) *processus transversus*; (9) *foramen transversarium*.

Skica 9

17. Pravilna legenda **skice 9** je:

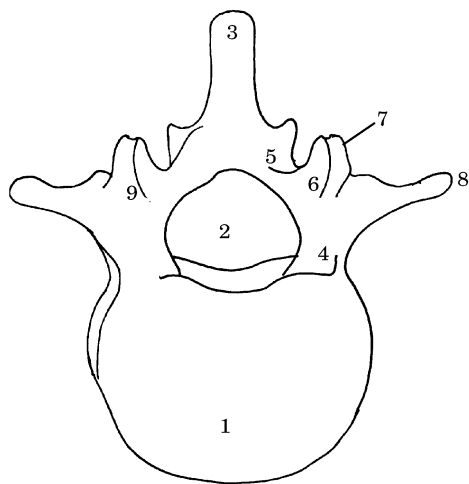
- A. okretač – z leve strani (*axis*), (2) *facies articularis anterior*; (4) *processus articularis superior*; (6) *processus spinosus*; (7) *arcus*; (9) *processus transversus*
- B. okretač – z leve strani, (2) *facies articularis anterior*; (4) *processus articularis superior*; (6) *processus transversus*; (7) *arcus*; (9) *processus spinosus*
- C. okretač – z leve strani, (2) *processus articularis superior*; (4) *facies articularis anterior*; (6) *processus spinosus*; (7) *arcus*; (9) *processus transversus*
- D. okretač – z leve strani, (2) *facies articularis anterior*; (4) *arcus*; (6) *processus spinosus*; (7)

processus articularis superior; (9) *processus transversus*

- E. okretač – z leve strani, (2) *facies articularis anterior*; (4) *processus articularis superior*; (6) *arcus*; (7) *processus spinosus*; (9) *processus transversus*.

18. Pravilna legenda **skice 9** je:

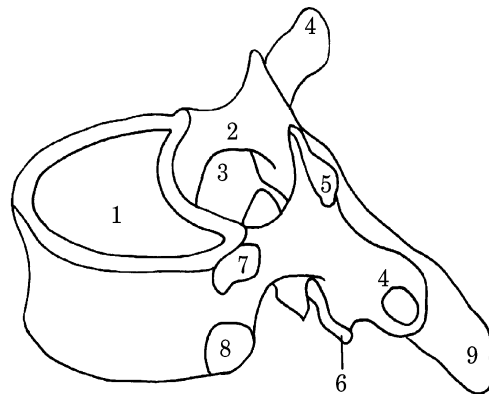
- A. okretač – z leve strani, (1) *corpus*; (3) *facies articularis posterior*; (5) *dens*; (8) *foramen transversarium*; (10) *processus articularis inferior*
- B. okretač – z leve strani (*axis*), (1) *dens*; (3) *facies articularis posterior*; (5) *corpus*; (8) *foramen transversarium*; (10) *processus articularis inferior*
- C. okretač – z leve strani, (1) *dens*; (3) *facies articularis posterior*; (5) *foramen transversarium*; (8) *corpus*; (10) *processus articularis inferior*
- D. okretač – z leve strani, (1) *dens*; (3) *processus articularis inferior*; (5) *corpus*; (8) *foramen transversarium*; (10) *facies articularis posterior*
- E. okretač – z leve strani, (1) *foramen transversarium*; (3) *facies articularis posterior*; (5) *corpus*; (8) *dens*; (10) *processus articularis inferior*.



Skica 10

19. Pravilna legenda **skice 10** je:

A. prsno



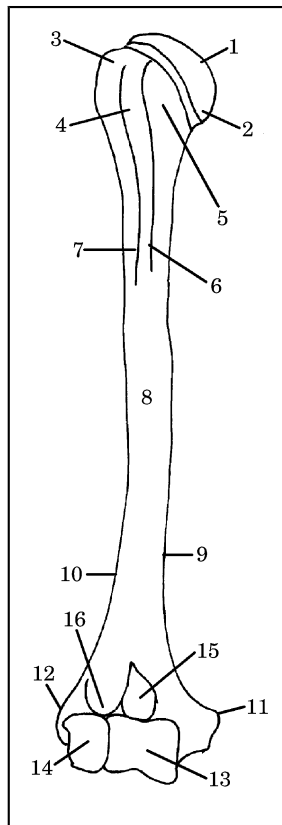
- A. vretenca, (3) *processus spinosus*; (4) *pediculus*; (5) *lamina*; (6) *processus articularis superior*; (9) *arcus*
- B. ledveno vretenca, (3) *processus articularis superior*; (4) *pediculus*; (5) *lamina*; (6) *processus spinosus*; (9) *arcus*
- C. ledveno vretenca, (3) *processus spinosus*; (4) *lamina*; (5) *pediculus*; (6) *processus articularis superior*; (9) *arcus*
- D. ledveno vretenca, (3) *processus spinosus*; (4) *arcus*; (5) *lamina*; (6) *processus articularis superior*; (9) *pediculus*
- E. ledveno vretenca, (3) *processus spinosus*; (4) *pediculus*; (5) *lamina*; (6) *processus articularis superior*; (9) *arcus*.

20. Pravilna legenda **skice 10** je:

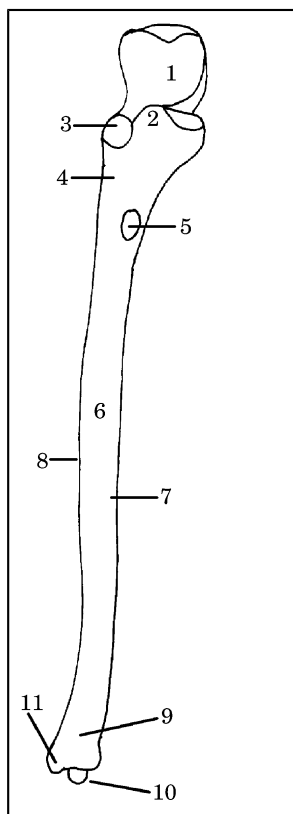
- A. ledveno vretenca, (1) *corpus*; (2) *foramen vertebrale*; (6) *processus mammillaris*; (7) *processus transversus*; (8) *processus articularis superior*
- B. ledveno vretenca, (1) *corpus*; (2) *foramen vertebrale*; (6) *processus articularis superior*; (7) *processus transversus*; (8) *processus mammillaris*
- C. prsno vretenca, (1) *corpus*; (2) *foramen vertebrale*; (6) *processus articularis superior*; (7) *processus mammillaris*; (8) *processus transversus*
- D. ledveno vretenca, (1) *processus transversus*; (2) *foramen vertebrale*; (6) *processus articularis superior*; (7) *processus mammillaris*; (8) *corpus*
- E. ledveno vretenca, (1) *corpus*; (2) *foramen vertebrale*; (6) *processus articularis superior*; (7) *processus mammillaris*; (8) *processus transversus*.

Skica 11

21. Pravilna legenda **skice 11** je:



- A. ledveno vretence, (1) corpus; (3) foramen vertebrale; (5) processus articularis superior; (7) fovea costalis superior
- B. prsno vretence, (1) foramen vertebrale; (3) corpus; (5) processus articularis superior; (7) fovea costalis superior
- C. prsno vretence, (1) corpus; (3) foramen vertebrale; (5) processus articularis superior; (7) fovea costalis superior
- D. prsno vretence, (1) corpus; (3) processus articularis superior; (5) foramen vertebrale; (7) fovea costalis superior
- E. prsno vretence, (1) corpus; (3) fovea costalis superior; (5) processus articularis superior; (7) foramen vertebrale.
22. Pravilna legenda **skice 11** je:
- A. prsno vretence, (2) pediculus; (4) processus transversus; (6) processus articularis inferior; (8) fovea costalis inferior; (9) processus spinosus
- B. prsno vretence, (2) pediculus; (4) processus spinosus (6) processus articularis inferior; (8) fovea costalis inferior; (9) processus transversus
- C. ledveno vretence, (2) pediculus; (4) processus transversus; (6) processus articularis inferior;
- (8) fovea costalis inferior; (9) processus spinosus
- D. prsno vretence, (2) pediculus; (4) processus articularis inferior; (6) processus transversus; (8) fovea costalis inferior; (9) processus spinosus
- E. prsno vretence, (2) processus transversus; (4) pediculus; (6) processus articularis inferior; (8) fovea costalis inferior; (9) processus spinosus.
- ***
- Skica 12**
23. Pravilna legenda **skice 12** je:
- A. nadlahtnica – od spredaj, (1) caput humeri; (2) collum anatomicum; (6) crista tuberculi minoris; (11) epicondylus lateralis; (12) epicondylus medialis; (16) fossa radialis
- B. nadlahtnica – od zadaj, (1) caput humeri; (2) collum anatomicum; (6) crista tuberculi minoris; (11) epicondylus medialis; (12) epicondylus lateralis; (16) fossa radialis
- C. nadlahtnica – od spredaj, (1) caput humeri; (2) crista tuberculi minoris; (6) collum anatomicum; (11) epicondylus medialis; (12) epicondylus lateralis; (16) fossa radialis
- D. nadlahtnica – od spredaj, (1) caput humeri; (2) collum anatomicum; (6) crista tuberculi minoris; (11) epicondylus medialis; (12) epicondylus lateralis; (16) fossa radialis
- E. nadlahtnica – od zadaj, (1) collum anatomicum; (2) caput humeri; (6) crista tuberculi minoris; (11) epicondylus medialis; (12) epicondylus lateralis; (16) fossa radialis.
24. Pravilna legenda **skice 12** je:
- A. nadlahtnica – od spredaj, (3) tuberculum majus; (5) tuberculum minus; (8) corpus humeri; (10) margo lateralis; (14) capitulum humeri
- B. nadlahtnica – od spredaj, (3) tuberculum minus; (5) tuberculum majus; (8) corpus humeri; (10) margo lateralis; (14) capitulum humeri
- C. nadlahtnica – od zadaj, (3) tuberculum majus; (5) tuberculum minus; (8) corpus humeri; (10) capitulum humeri; (14) margo lateralis
- D. nadlahtnica – od spredaj, (3) tuberculum majus; (5) tuberculum minus; (8) capitulum humeri; (10) margo lateralis; (14) corpus humeri



- E. nadlahtnica – od zadaj, (3) *tuberculum majus*; (5) *tuberculum minus*; (8) *corpus humeri*; (10) *margo lateralis*; (14) *capitulum humeri*.

25. Pravilna legenda **skice 12** je:

- A. nadlahtnica – od spredaj, (4) *crista tuberculi majoris*; (7) *sulcus intertubercularis*; (9) *margo medialis*; (13) *trochlea humeri*; (15) *fossa coronoidea*
- B. nadlahtnica – od spredaj, (3) *tuberculum majus*; (5) *tuberculum minus*; (8) *corpus humeri*; (10) *margo lateralis*; (14) *capitulum humeri*
- C. nadlahtnica – od zadaj, (4) *sulcus intertubercularis*; (7) *crista tuberculi majoris*; (9) *margo medialis*; (13) *trochlea humeri*; (15) *fossa coronoidea*
- D. nadlahtnica – od spredaj, (4) *fossa coronoidea*; (7) *crista tuberculi majoris*; (9) *margo medialis*; (13) *trochlea humeri*; (15) *sulcus intertubercularis*
- E. nadlahtnica – od zadaj, (4) *sulcus intertubercularis*; (7) *trochlea humeri*; (9) *margo medialis*; (13) *crista tuberculi majoris*; (15) *fossa coronoidea*.

26. Pravilna legenda **skice 13** je:

- A. leva podlahtnica – od spredaj, (1) *incisura trochlearis*; (3) *incisura radialis*; (4) *crista m. supinatoris*; (5) *tuberositas ulnae*; (8) *margo interosseus*; (10) *processus styloideus*
- B. desna podlahtnica – od spredaj, (1) *incisura radialis*; (3) *incisura trochlearis*; (4) *crista m. supinatoris*; (5) *tuberositas ulnae*; (8) *margo interosseus*; (10) *processus styloideus*
- C. desna podlahtnica – od spredaj, (1) *incisura trochlearis*; (3) *incisura radialis*; (4) *crista m. supinatoris*; (5) *tuberositas ulnae*; (8) *margo interosseus*; (10) *processus styloideus*
- D. desna podlahtnica – od spredaj, (1) *incisura radialis*; (3) *incisura trochlearis*; (4) *processus styloideus* (5) *crista m. supinatoris*; (8) *margo interosseus*; (10) *tuberositas ulnae*
- E. leva podlahtnica – od spredaj, (1) *incisura trochlearis*; (3) *incisura radialis*; (4) *crista m. supinatoris*; (5) *processus styloideus*; (8) *margo interosseus*; (10) *tuberositas ulnae*.

Skica 13

27. Pravilna legenda **skice 13** je:

- A. desna podlahtnica – od spredaj, (2) *processus coronoideus*; (3) *incisura radialis*; (6) *corpus ulnae*; (7) *facies anterior*; (9) *caput ulnae*
- B. desna podlahtnica – od spredaj, (2) *corpus ulnae*; (3) *incisura radialis*; (6) *processus coronoideus*; (7) *facies anterior*; (9) *caput ulnae*
- C. leva podlahtnica – od spredaj, (2) *processus coronoideus*; (3) *incisura radialis*; (6) *corpus ulnae*; (7) *facies anterior*; (9) *caput ulnae*
- D. leva podlahtnica – od spredaj, (2) *processus coronoideus*; (3) *incisura radialis*; (6) *corpus ulnae*; (7) *caput ulnae* (9) *facies anterior*
- E. desna podlahtnica – od spredaj, (2) *processus coronoideus*; (3) *incisura radialis*; (6) *caput ulnae*; (7) *facies anterior*; (9) *corpus ulnae*.

28. Pravilna legenda **skice 14** je:

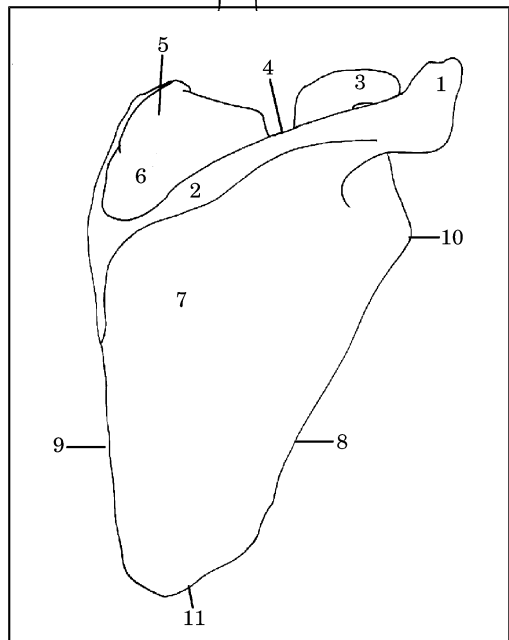
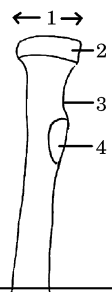
- A. lopatica – ventralna površina, (1) *acromion*; (3) *processus coracoideus*; (5) *angulus superior*; (7) *fossa infraspinata*; (11) *angulus lateralis*; (10) *angulus inferior*
- B. lopatica – dorzalna površina, (1) *acromion*; (3) *processus coracoideus*; (5) *angulus superior*; (7) *fossa infraspinata*; (10) *angulus lateralis*; (11) *angulus inferior*
- C. lopatica – dorzalna površina, (1) *acromion*; (3) *processus coracoideus*; (5) *angulus inferior*; (7) *fossa infraspinata*; (10) *angulus lateralis*; (11) *angulus superior*

- D. lopatica – dorzalna površina, (1) *acromion*; (3) *processus coracoideus*; (5) *angulus lateralis*; (7) *fossa infraspinata*; (10) *angulus superior*; (11) *angulus inferior*
- E. lopatica – dorzalna površina, (1) *processus coracoideus*; (3) *acromion*; (5) *angulus superior*; (7) *fossa infraspinata*; (10) *angulus lateralis*; (11) *angulus inferior*.

Skica 14

29. Pravilna legenda **skice 14** je:

- A. lopatica – dorzalna površina, (2) *spina scapulae*; (4) *incisura scapulae*; (6) *fossa supraspinata*; (8) *margo medialis*; (9) *margo lateralis*
- B. lopatica – ventralna površina, (2) *margo medialis*; (4) *incisura scapulae*; (6) *fossa supraspinata*; (8) *margo lateralis*; (9) *spina scapulae*
- C. lopatica – dorzalna površina, (2) *spina scapulae*; (4) *incisura scapulae*; (6) *fossa supraspinata*; (8) *margo lateralis*; (9) *margo medialis*
- D. lopatica – dorzalna površina, (2) *incisura scapulae*; (4) *spina scapulae*; (6) *fossa supraspinata*; (8) *margo lateralis*; (9) *margo medialis*
- E. lopatica – dorzalna površina, (2) *spina scapulae*; (4) *fossa supraspinata*; (8) *margo lateralis*; (9) *margo medialis*.

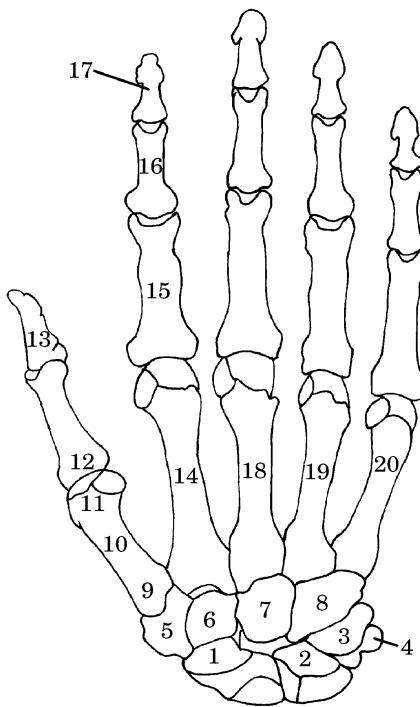


Skica 15

30. Pravilna legenda **skice 15** je:

- A. leva koželjnica – od spredaj, (2) *circumferentia articularis*; (4) *tuberositas radii*; (5) *margo interosseus*; (7) *processus styloideus*; (8) *facies articularis carpea*
- B. desna koželjnica – od spredaj, (2) *circumferentia articularis*; (4) *processus styloideus*; (5) *margo interosseus*; (7) *tuberositas radii*; (8) *facies articularis carpea*
- C. leva koželjnica – od spredaj, (2) *facies articularis carpea*; (4) *tuberositas radii*; (5) *margo interosseus*; (7) *processus styloideus*; (8) *circumferentia articularis*
- D. desna koželjnica – od spredaj, (2) *circumferentia articularis*; (4) *tuberositas radii*; (5) *processus styloideus*; (7) *margo interosseus*; (8) *facies articularis carpea*
- E. desna koželjnica – od spredaj, (2) *circumferentia articularis*; (4) *tuberositas radii*; (5) *margo interosseus*; (7) *processus styloideus*; (8) *facies articularis carpea*.

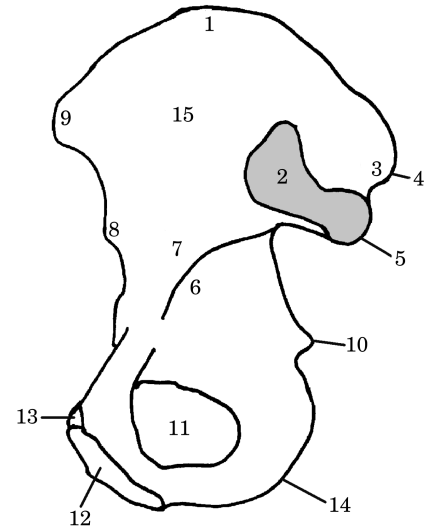
31. Pravilna legenda **skice 15** je:
- A. desna koželjnica – od spredaj, (1) *caput radii*; (3) *collum radii*; (6) *facies anterior*; (9) *incisura ulnaris*
 - B. leva koželjnica – od spredaj, (1) *caput radii*; (3) *collum radii*; (6) *facies anterior*; (9) *incisura ulnaris*
 - C. desna koželjnica – od spredaj, (1) *collum radii*; (3) *caput radii*; (6) *facies anterior*; (9) *incisura ulnaris*
 - D. desna koželjnica – od spredaj, (1) *caput radii*; (3) *incisura ulnaris*; (6) *facies anterior*; (9) *collum radii*
 - E. leva koželjnica – od spredaj, (1) *caput radii*; (3) *collum radii*; (6) *incisura ulnaris*; (9) *facies anterior*.



Skica 16

32. Pravilna legenda **skice 16** je:
- A. kosti leve roke – od zadaj, (1) *os scaphoideum*; (7) *os capitatum*; (11) *caput*; (16) *phalanx media*; (17) *phalanx distalis*
 - B. kosti desne roke – od zadaj, (1) *os capitatum*; (7) *os scaphoideum*; (11) *caput*; (16) *phalanx media*; (17) *phalanx distalis*

- C. kosti desne roke – od zadaj, (1) *os scaphoideum*; (7) *os capitatum*; (11) *caput*; (16) *phalanx distalis*; (17) *phalanx media*
- D. kosti desne roke – od zadaj, (1) *os scaphoideum*; (7) *os capitatum*; (11) *caput*; (16) *phalanx media*; (17) *phalanx distalis*
- E. kosti desne roke – od zadaj, (1) *caput*; (7) *os capitatum*; (11) *os scaphoideum*; (16) *phalanx media*; (17) *phalanx distalis*.



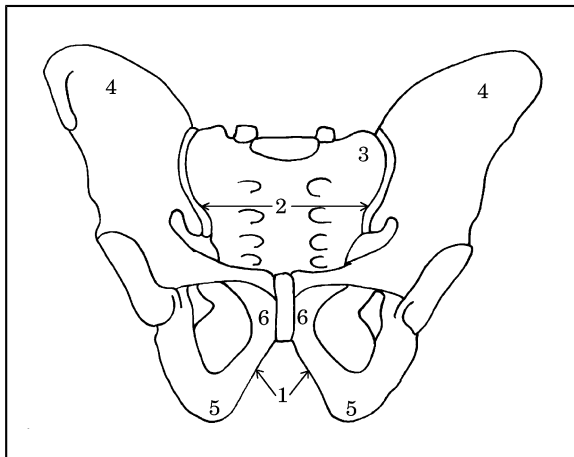
33. Pravilna legenda **skice 16** je:
- A. kosti leve roke – od zadaj, (2) *phalanx distalis pollicis*; (9) *basis*; (13) *os lunatum*; (19) *os metacarpale IV*; (20) *os metacarpale V*
 - B. kosti leve roke – od zadaj, (2) *os lunatum*; (9) *basis*; (13) *phalanx distalis pollicis*; (19) *os metacarpale IV*; (20) *os metacarpale V*
 - C. kosti desne roke – od zadaj, (2) *os lunatum*; (9) *basis*; (13) *phalanx distalis pollicis*; (19) *os metacarpale IV*; (20) *os metacarpale V*
 - D. kosti desne roke – od zadaj, (2) *os metacarpale IV*; (9) *basis*; (13) *phalanx distalis pollicis*; (19) *os lunatum*; (20) *os metacarpale V*
 - E. kosti desne roke – od zadaj, (2) *basis*; (9) *os lunatum*; (13) *phalanx distalis pollicis*; (19) *os metacarpale V*; (20) *os metacarpale IV*.

34. Pravilna legenda **skice 16** je:
- A. kosti desne roke – od zadaj, (3) *os triquetrum*; (6) *os hamatum*; (8) *os trapezoideum*; (14) *os metacarpale II*; (18) *os metacarpale III*

- B. kosti desne roke – od zadaj, (3) *os metacarpale II*; (6) *os trapezoideum*; (8) *os hamatum*; (14) *os triquetrum*; (18) *os metacarpale III*
- C. kosti desne roke – od zadaj, (3) *os triquetrum*; (6) *os trapezoideum*; (8) *os hamatum*; (14) *os metacarpale II*; (18) *os metacarpale III*
- D. kosti desne roke – od zadaj, (3) *os triquetrum*; (6) *os trapezoideum*; (8) *os hamatum*; (14) *os metacarpale III*; (18) *os metacarpale II*
- E. kosti leve roke – od zadaj, (3) *os triquetrum*; (6) *os trapezoideum*; (8) *os hamatum*; (14) *os metacarpale II*; (18) *os metacarpale III*.
35. Pravilna legenda **skice 16** je:
- A. kosti desne roke – od zadaj, (4) *os pisiforme*; (5) *os trapezium*; (10) *corpus*; (12) *phalanx proximalis pollicis*; (15) *phalanx proximalis*
- B. kosti desne roke – od zadaj, (4) *os trapezium*; (5) *os pisiforme*; (10) *corpus*; (12) *phalanx proximalis pollicis*; (15) *phalanx proximalis*
- C. kosti leve roke – od zadaj, (4) *os pisiforme*; (5) *os trapezium*; (10) *corpus*; (12) *phalanx proximalis pollicis*; (15) *phalanx proximalis*
- D. kosti desne roke – od zadaj, (4) *os pisiforme*; (5) *os trapezium*; (10) *corpus*; (12) *phalanx proximalis*; (15) *phalanx proximalis pollicis*
- E. kosti desne roke – od zadaj, (4) *corpus*; (5) *os trapezium*; (10) *os pisiforme*; (12) *phalanx proximalis pollicis*; (15) *phalanx proximalis*.
36. Pravilna legenda **skice 17** je:
- A. desna kolčnica – lateralna površina, (3) *tuberositas iliaca*; (5) *spina iliaca posterior inferior*; (6) *linea arcuata*; (10) *spina ischiadica*; (12) *crista pubica*
- B. desna kolčnica – medialna površina, (3) *tuberositas iliaca*; (5) *spina iliaca posterior inferior*; (6) *linea arcuata*; (10) *spina ischiadica*; (12) *crista pubica*
- C. desna kolčnica – medialna površina, (3) *tuberositas iliaca*; (5) *spina ischiadica*; (6) *linea arcuata*; (10) *spina iliaca posterior inferior*; (12) *crista pubica*
- D. desna kolčnica – lateralna površina, (3) *crista pubica*; (5) *spina iliaca posterior inferior*; (6) *linea arcuata*; (10) *spina ischiadica*; (12) *tuberositas iliaca*
- E. desna kolčnica – medialna površina, (3) *linea arcuata*; (5) *spina iliaca posterior inferior*; (6) *tuberositas iliaca*; (10) *spina ischiadica*; (12) *crista pubica*.
37. Pravilna legenda **skice 17** je:
- A. desna kolčnica – medialna površina, (2) *facies auricularis*; (7) *corpus ossis ilii*; (9) *spina iliaca anterior superior*; (11) *foramen obturatorium*; (14) *tuber ischiadicum*
- B. desna kolčnica – lateralna površina, (2) *facies auricularis*; (7) *corpus ossis ilii*; (9) *spina iliaca anterior superior*; (11) *foramen obturatorium*; (14) *tuber ischiadicum*
- C. desna kolčnica – medialna površina, (2) *facies auricularis*; (7) *corpus ossis ilii*; (9) *spina iliaca anterior superior*; (11) *tuber ischiadicum*; (14) *foramen obturatorium*
- D. desna kolčnica – medialna površina, (2) *facies auricularis*; (7) *tuber ischiadicum*; (9) *corpus ossis ilii*; (11) *foramen obturatorium*; (14) *spina iliaca anterior superior*
- E. desna kolčnica – lateralna površina, (2) *spina iliaca anterior superior*; (7) *corpus ossis ili*; (11) *foramen obturatorium*; (9) *tuber ischiadicum*; (14) *facies auricularis*.
38. Pravilna legenda **skice 17** je:
- A. desna kolčnica – lateralna površina, (1) *crista iliaca*; (4) *spina iliaca posterior superior*; (8) *spina iliaca anterior inferior*; (13) *tuberculum pubicum*; (15) *fossa iliaca*
- B. desna kolčnica – medialna površina, (1) *crista iliaca*; (4) *spina iliaca anterior inferior*; (8) *spina iliaca posterior superior*; (13) *tuberculum pubicum*; (15) *fossa iliaca*
- C. desna kolčnica – lateralna površina, (1) *tuberculum pubicum*; (4) *spina iliaca posterior superior*; (8) *spina iliaca anterior inferior*; (13) *crista iliaca*; (15) *fossa iliaca*
- D. desna kolčnica – medialna površina, (1) *crista iliaca*; (4) *spina iliaca posterior superior*; (8) *spina iliaca anterior inferior*; (13) *tuberculum pubicum*; (15) *fossa iliaca*
- E. desna kolčnica – medialna površina, (1) *crista iliaca*; (4) *spina iliaca posterior superior*; (8) *spina iliaca anterior inferior*; (13) *fossa iliaca*; (15) *tuberculum pubicum*.

Skica 17

36. Pravilna legenda **skice 17** je:
- A. desna kolčnica – lateralna površina, (3) *tuberositas iliaca*; (5) *spina iliaca posterior inferior*; (6) *linea arcuata*; (10) *spina ischiadica*; (12) *crista pubica*
- B. desna kolčnica – medialna površina, (3) *tuberositas iliaca*; (5) *spina iliaca posterior inferior*; (6) *linea arcuata*; (10) *spina ischiadica*; (12) *crista pubica*
- C. desna kolčnica – medialna površina, (3) *tuberositas iliaca*; (5) *spina ischiadica*; (6) *linea arcuata*; (10) *spina iliaca posterior inferior*; (12) *crista pubica*
- D. desna kolčnica – lateralna površina, (3) *crista pubica*; (5) *spina iliaca posterior inferior*; (6) *linea arcuata*; (10) *spina ischiadica*; (12) *tuberositas iliaca*
- E. desna kolčnica – medialna površina, (3) *linea arcuata*; (5) *spina iliaca posterior inferior*; (6) *tuberositas iliaca*; (10) *spina ischiadica*; (12) *crista pubica*.



Skica 18

39. Pravilna legenda **skice 18** je:
- moška medenica, (1) *angulus subpubicus*; (2) *apertura pelvis superior*; (3) *os sacrum*; (4) *os ilium*; (5) *os ischii*; (6) *os pubis*
 - ženska medenica, (1) *angulus subpubicus*; (2) *apertura pelvis superior*; (3) *os ilium*; (4) *os sacrum*; (5) *os ischii*; (6) *os pubis*
 - moška medenica, (1) *angulus subpubicus*; (2) *apertura pelvis superior*; (3) *os sacrum*; (4) *os ilium*; (5) *os pubis*; (6) *os ischii*
 - moška medenica, (1) *angulus subpubicus*; (2) *apertura pelvis superior*; (3) *os pubis*; (4) *os ilium*; (5) *os ischii*; (6) *os sacrum*
 - ženska medenica, (1) *angulus subpubicus*; (2) *apertura pelvis superior*; (3) *os sacrum*; (4) *os ilium*; (5) *os ischii*; (6) *os pubis*.

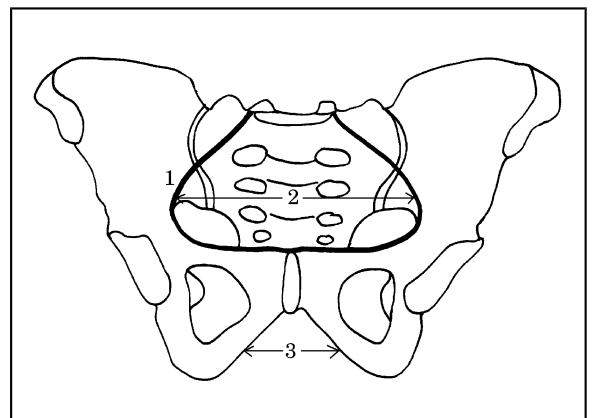
Skica 19

40. Pravilna legenda **skice 19** je:
- moška medenica, (1) *linea terminalis*; (2) *apertura pelvis superior*; (3) *arcus pubis*
 - ženska medenica, (1) *arcus pubis*; (2) *apertura pelvis superior*; (3) *linea terminalis*
 - ženska medenica, (1) *apertura pelvis superior*; (2) *linea terminalis*; (3) *arcus pubis*
 - moška medenica, (1) *arcus pubis*; (2) *apertura pelvis superior*; (3) *linea terminalis*
 - ženska medenica, (1) *linea terminalis*; (2) *apertura pelvis superior*; (3) *arcus pubis*.

41. Pravilna legenda **skice 20** je:
- desna petnica – medialna površina, (2) *facies articularis talaris anterior*; (3) *facies articularis talaris media*; (4) *facies articularis*

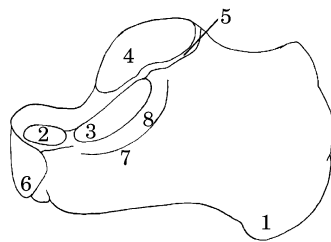
cuboidea; (6) *facies articularis talaris posterior*

- desna petnica – medialna površina, (2) *facies articularis talaris anterior*; (3) *facies articularis talaris media*; (4) *facies articularis talaris posterior*; (6) *facies articularis cuboidea*
- desna petnica – lateralna površina, (2) *facies articularis talaris anterior*; (3) *facies articularis talaris media*; (4) *facies articularis talaris posterior*; (6) *facies articularis cuboidea*
- desna petnica – medialna površina, (2) *facies articularis talaris media*; (3) *facies articularis talaris anterior*; (4) *facies articularis talaris posterior*; (6) *facies articularis cuboidea*
- desna petnica – lateralna površina, (2) *facies articularis cuboidea*; (3) *facies articularis talaris media*; (4) *facies articularis talaris posterior*; (6) *facies articularis talaris anterior*.



42. Pravilna legenda **skice 20** je:
- desna petnica – medialna površina, (1) *tuber calcanei*; (5) *sulcus calcanei*; (7) *sustentaculum tali*; (8) *sulcus tendinis m. flexoris hallucis longi*

- B. desna petnica – medialna površina, (1) *tuber calcanei*; (5) *sulcus calcanei*; (7) *sulcus tendinis m. flexoris hallucis longi*; (8) *sustentaculum tali*
- C. desna petnica – medialna površina, (1) *sulcus calcanei*; (5) *tuber calcanei*; (7) *sustentaculum tali*; (8) *sulcus tendinis m. flexoris hallucis longi*
- D. desna petnica – lateralna površina, (1) *tuber calcanei*; (5) *sulcus calcanei*; (7) *sustentaculum tali*; (8) *sulcus tendinis m. flexoris hallucis longi*
- E. desna petnica – lateralna površina, (1) *sulcus calcanei*; (5) *sulcus calcanei*; (7) *sustentaculum tali*; (8) *tuber calcanei*.

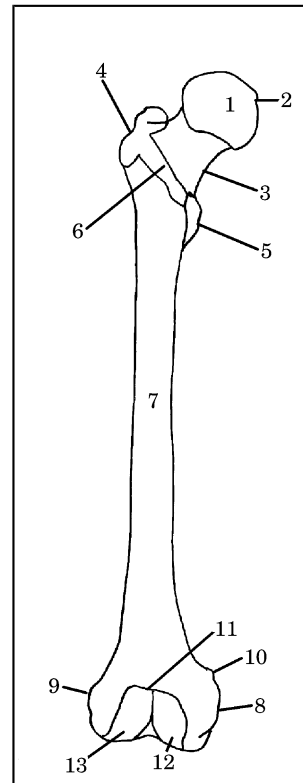


Skica 20

43. Pravilna legenda **skice 21** je:
- A. desna stegnenica – od spredaj, (1) *caput femoris*; (4) *trochanter major*; (5) *trochanter minor*; (8) *epicondylus medialis*; (9) *epicondylus lateralis*
 - B. leva stegnenica – od spredaj, (1) *caput femoris*; (4) *trochanter major*; (5) *trochanter minor*; (8) *epicondylus medialis*; (9) *epicondylus lateralis*
 - C. desna stegnenica – od spredaj, (1) *caput femoris*; (4) *trochanter minor*; (5) *trochanter major*; (8) *epicondylus medialis*; (9) *epicondylus lateralis*
 - D. desna stegnenica – od spredaj, (1) *caput femoris*; (4) *trochanter major*; (5) *trochanter minor*; (8) *epicondylus lateralis*; (9) *epicondylus medialis*
 - E. leva stegnenica – od spredaj, (1) *caput femoris*; (4) *epicondylus lateralis*; (5) *trochanter minor*; (8) *epicondylus medialis*; (9) *trochanter major*.

Skica 21

44. Pravilna legenda **skice 21** je:



- A. leva stegnenica – od spredaj, (2) *fovea capitis femoris*; (3) *linea intertrochanterica*; (6) *collum femoris*; (10) *tuberculum adductorium*
 - B. desna stegnenica – od spredaj, (2) *tuberculum adductorium*; (3) *collum femoris*; (6) *linea intertrochanterica*; (10) *fovea capitis femoris*
 - C. desna stegnenica – od spredaj, (2) *linea intertrochanterica*; (3) *collum femoris*; (6) *fovea capitis femoris*; (10) *tuberculum adductorium*
 - D. desna stegnenica – od spredaj, (2) *fovea capitis femoris*; (3) *collum femoris*; (6) *linea intertrochanterica*; (10) *tuberculum adductorium*
 - E. leva stegnenica – od spredaj, (2) *fovea capitis femoris*; (3) *collum femoris*; (6) *linea intertrochanterica*; (10) *tuberculum adductorium*.
45. Pravilna legenda **skice 21** je:
- A. leva stegnenica – od spredaj, (7) *corpus femoris*; (11) *facies patellaris*; (12) *condylus medialis*; (13) *condylus lateralis*
 - B. desna stegnenica – od spredaj, (7) *corpus femoris*; (11) *facies patellaris*; (12) *condylus medialis*; (13) *condylus lateralis*
 - C. leva stegnenica – od spredaj, (7) *corpus femoris*; (11) *facies patellaris*; (12) *condylus lateralis*; (13) *condylus medialis*

- D. desna stegnenica – od spredaj, (7) *facies patellaris*; (11) *corpus femoris*; (12) *condylus medialis*; (13) *condylus lateralis*
- E. desna stegnenica – od spredaj, (7) *condylus lateralis*; (11) *facies patellaris*; (12) *condylus medialis*; (13) *corpus femoris*.

46. Pravilna legenda **skice 22** je:

- A. leva stegnenica – od zadaj, (4) *trochanter minor*; (5) *trochanter major*; (6) *linea intertrochanterica*; (10) *linea supracondylaris lateralis*; (11) *linea supracondylaris medialis*
- B. desna stegnenica – od zadaj, (4) *trochanter minor*; (5) *trochanter major*; (6) *linea intertrochanterica*; (10) *linea supracondylaris lateralis*; (11) *linea supracondylaris medialis*
- C. desna stegnenica – od zadaj, (4) *trochanter major*; (5) *trochanter minor*; (6) *linea intertrochanterica*; (10) *linea supracondylaris lateralis*; (11) *linea supracondylaris medialis*
- D. leva stegnenica – od zadaj, (4) *trochanter minor*; (5) *trochanter major*; (6) *linea intertrochanterica*; (10) *linea supracondylaris medialis*; (11) *linea supracondylaris lateralis*
- E. desna stegnenica – od zadaj, (4) *trochanter minor*; (5) *trochanter major*; (6) *linea supracondylaris medialis*; (10) *linea supracondylaris lateralis*; (11) *linea intertrochanterica*.

47. Pravilna legenda **skice 22** je:

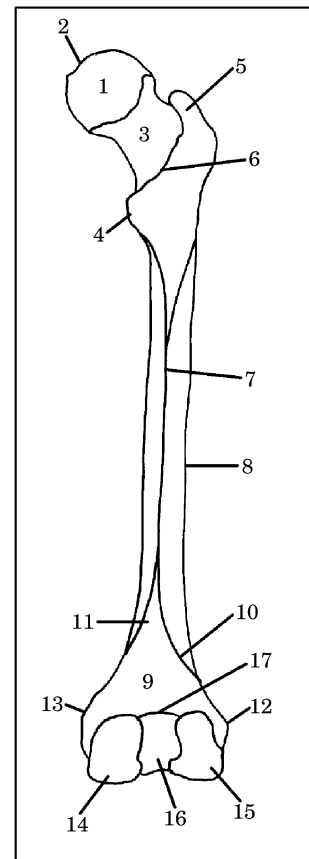
- A. desna stegnenica – od zadaj, (3) *corpus femoris*; (7) *linea aspera*; (8) *collum femoris*; (14) *condylus medialis*; (15) *condylus laterali*
- B. desna stegnenica – od zadaj, (3) *collum femoris*; (7) *linea aspera*; (8) *corpus femoris*; (14) *condylus medialis*; (15) *condylus lateralis*
- C. desna stegnenica – od zadaj, (3) *collum femoris*; (7) *linea aspera*; (8) *corpus femoris*; (14) *condylus lateralis*; (15) *condylus medialis*
- D. leva stegnenica – od zadaj, (3) *collum femoris*; (7) *linea aspera*; (8) *corpus femoris*; (14) *condylus medialis*; (15) *condylus lateralis*
- E. leva stegnenica – od zadaj, (3) *linea aspera*; (7) *collum femoris*; (8) *corpus femoris*; (14) *condylus medialis*; (15) *condylus lateralis*.

48. Pravilna legenda **skice 22** je:

- A. leva stegnenica – od zadaj, (1) *caput femoris*; (2) *fovea capitis femoris*; (9) *facies poplitea*; (10) *linea supracondylaris lateralis*; (12) *epicondylus lateralis*; (13) *epicondylus medialis*;

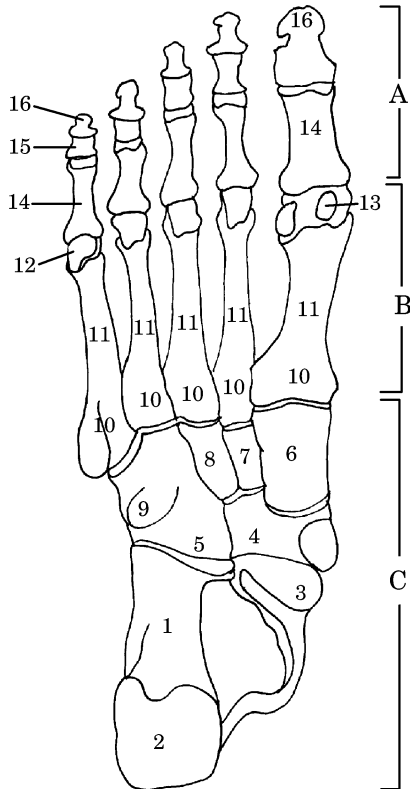
(16) *fossa intercondylaris*; (17) *linea intercondylaris*

- B. leva stegnenica – od zadaj, (1) *caput femoris*; (2) *fovea capitis femoris*; (9) *facies poplitea*; (10) *linea supracondylaris lateralis*; (12) *epicondylus medialis*; (13) *epicondylus lateralis*; (16) *fossa intercondylaris*; (17) *linea intercondylaris*
- C. desna stegnenica – od zadaj, (1) *caput femoris*; (2) *fovea capitis femoris*; (9) *facies poplitea*; (12) *epicondylus lateralis*; (13) *epicondylus medialis*; (16) *fossa intercondylaris*; (10) *linea intercondylaris*; (17) *linea supracondylaris lateralis*
- D. desna stegnenica – od zadaj, (1) *caput femoris*; (2) *fovea capitis femoris*; (9) *facies poplitea*; (10) *linea supracondylaris lateralis*; (12) *epicondylus lateralis*; (13) *epicondylus medialis*; (16) *fossa intercondylaris*; (17) *linea intercondylaris*
- E. desna stegnenica – od zadaj, (1) *caput femoris*;



(2) *fossa intercondylaris*; (9) *facies poplitea*; (10) *linea supracondylaris lateralis*; (12) *epicondylus lateralis*; (13) *epicondylus medialis*; (16) *fovea capitis femoris*; (17) *linea intercondylaris*.

Skica 22



Skica 23

49. Pravilna legenda **skice 23** je:

- A. kosti desnega stopala – od spodaj, (2) *tuber calcanei*; (9) *tuberositas ossis cuboidei*; (14) *phalanx proximalis*; (15) *phalanx media*; (16) *phalanx distalis*
- B. kosti desnega stopala – od zgoraj, (2) *tuber calcanei*; (9) *tuberositas ossis cuboidei*; (14) *phalanx proximalis*; (15) *phalanx media*; (16) *phalanx distalis*
- C. kosti desnega stopala – od spodaj, (2) *tuber calcanei*; (9) *tuberositas ossis cuboidei*; (14) *phalanx distalis*; (15) *phalanx media*; (16) *phalanx proximalis*
- D. kosti desnega stopala – od zgoraj, (2) *tuber calcanei*; (9) *tuberositas ossis cuboidei*; (14) *phalanx media*; (15) *phalanx proximalis*; (16) *phalanx distalis*

- E. kosti desnega stopala – od spodaj, (2) *tuberositas ossis cuboidei*; (9) *tuber calcanei*; (14) *phalanx proximalis*; (15) *phalanx media*; (16) *phalanx distalis*.

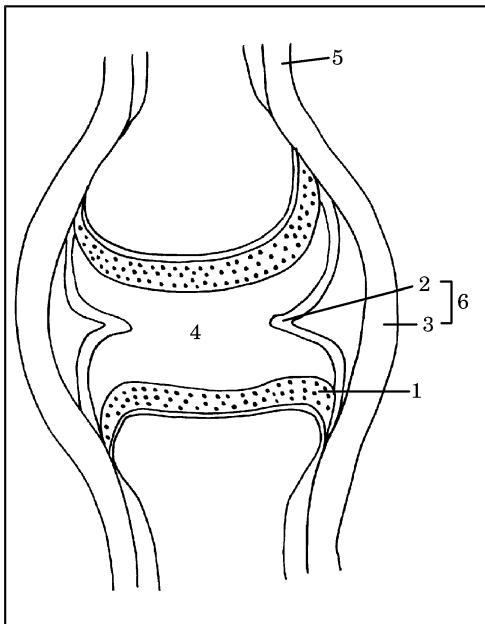
50. Pravilna legenda **skice 23** je:

- A. kosti desnega stopala – od zgoraj, **A.** *ossa digitorum pedis*; **B.** *metatarsus*; **C.** *tarsus*; (3) *caput tali*; (11) *corpus*; (12) *caput*
- B. kosti desnega stopala – od spodaj, **A.** *ossa digitorum pedis*; **B.** *tarsus*, **C.** *metatarsus*; (3) *caput tali*; (11) *corpus*; (12) *caput*
- C. kosti desnega stopala – od spodaj, **A.** *ossa digitorum pedis*; **B.** *metatarsus*; **C.** *tarsus*; (3) *caput*; (11) *corpus*; (12) *caput tali*
- D. kosti desnega stopala – od zgoraj, **A.** *metatarsus*; **B.** *ossa digitorum pedis*; **C.** *tarsus*, (3) *caput tali*; (11) *caput*; (12) *corpus*
- E. kosti desnega stopala – od spodaj, **A.** *ossa digitorum pedis*; **B.** *metatarsus*; **C.** *tarsus*; (3) *caput tali*; (11) *corpus*; (12) *caput*.

51. Pravilna legenda **skice 23** je:

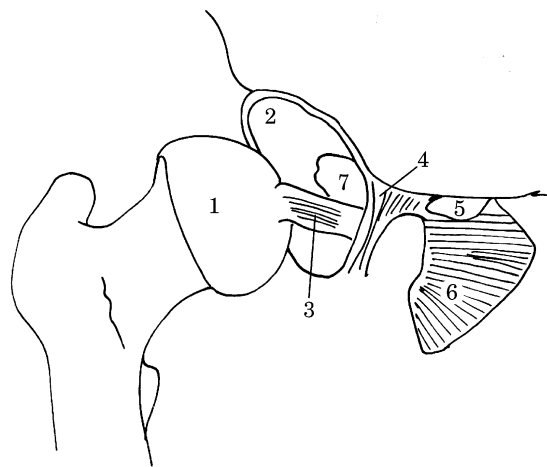
- A. kosti desnega stopala – od spodaj, (1) *calcaneus*; (3) *caput tali*; (4) *os naviculare*; (5) *os cuboideum*; (6) *os cuneiforme mediale*; (7) *os cuneiforme laterale*; (8) *os cuneiforme intermedium*; (10) *basis*; (13) *ossa sesamoidea*
- B. kosti desnega stopala – od zgoraj, (1) *calcaneus*; (3) *caput tali*; (4) *os naviculare*; (5) *os cuboideum*; (6) *os cuneiforme mediale*; (7) *os cuneiforme intermedium*; (8) *os cuneiforme laterale*; (10) *basis*; (13) *ossa sesamoidea*
- C. kosti desnega stopala – od spodaj, (1) *calcaneus*; (3) *caput tali*; (4) *os naviculare*; (5) *os cuboideum*; (6) *os cuneiforme mediale*; (7) *os cuneiforme intermedium*; (8) *os cuneiforme laterale*; (10) *basis*; (13) *ossa sesamoidea*
- D. kosti desnega stopala – od spodaj, (1) *calcaneus*; (3) *caput tali*; (4) *os naviculare*; (5) *os cuboideum*; (6) *os cuneiforme mediale*; (7) *ossa sesamoidea*; (8) *os cuneiforme laterale*; (10) *basis*; (13) *os cuneiforme intermedium*
- E. kosti desnega stopala – od spodaj, (1) *calcaneus*; (3) *caput tali*; (4) *os cuboideum*; (5) *os naviculare*; (6) *os cuneiforme mediale*; (7) *os cuneiforme intermedium*; (8) *os cuneiforme laterale*; (10) *basis*; (13) *ossa sesamoidea*.

Skica 24



52. Pravilna legenda **skice 24** je:

- A. pravi sklep – frontalni prerez, (1) *cartilago articulare*; (2) *membrana synovialis*; (3) *membrana fibrosa*; (4) *cavum articulare cum synovia*; (5) *periosteum*; (6) *capsula articularis*
- B. pravi sklep – frontalni prerez, (1) *cartilago articulare*; (2) *membrana fibrosa*; (3) *membrana synovialis*; (4) *cavum articulare cum synovia*; (5) *periosteum*; (6) *capsula articularis*
- C. pravi sklep – frontalni prerez, (1) *cartilago articulare*; (2) *membrana synovialis*; (3) *membrana fibrosa*; (4) *cavum articulare cum synovia*; (5) *capsula articularis*; (6) *periosteum*
- D. pravi sklep – frontalni prerez, (1) *capsula articularis*; (2) *membrana synovialis*; (3) *membrana fibrosa*; (4) *cavum articulare cum synovia*; (5) *periosteum*; (6) *cartilago articulare*
- E. nepravi sklep – frontalni prerez, (1) *cartilago articulare*; (2) *membrana synovialis*; (3) *membrana fibrosa*; (4) *cavum articulare cum synovia*; (5) *periosteum*; (6) *capsula articularis*.

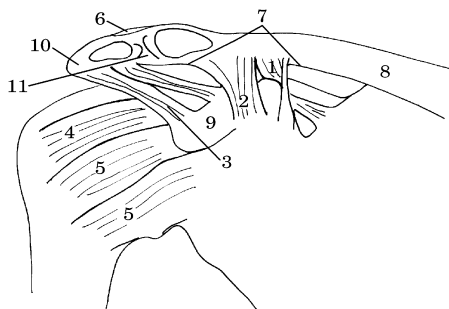


Skica 25

53. Pravilna legenda **skice 25** je:

- A. odprti desni kolčni sklep – od spredaj, (1) *caput femoris*; (2) *acetabulum*; (3) *lig. capitis femoris*; (4) *lig. transversum acetabuli*; (5) *canalis obturatorius*; (6) *membrana obturatoria*; (7) *fossa acetabuli*
- B. odprti levi kolčni sklep – od spredaj, (1) *caput femoris*; (2) *acetabulum*; (3) *lig. capitis*

- femoris; (4) *lig. transversum acetabuli*; (5) *canalis obturatorius*; (6) *membrana obturatoria*; (7) *fossa acetabuli*
- C. odprti desni kolčni sklep – od spredaj, (1) *caput femoris*; (2) *acetabulum*; (3) *lig. transversum acetabuli*; (4) *lig. capitis femoris*; (5) *canalis obturatorius*; (6) *membrana obturatoria*; (7) *fossa acetabuli*
- D. odprti desni kolčni sklep – od spredaj, (1) *caput femoris*; (2) *acetabulum*; (3) *lig. capitis femoris*; (4) *lig. transversum acetabuli*; (5) *fossa acetabuli*; (6) *membrana obturatoria*; (7) *canalis obturatorius*
- E. odprti levi kolčni sklep – od spredaj, (1) *acetabulum*; (2) *caput femoris*; (3) *lig. capitis femoris*; (4) *lig. transversum acetabuli*; (5) *canalis obturatorius*; (6) *membrana obturatoria*; (7) *fossa acetabuli*.



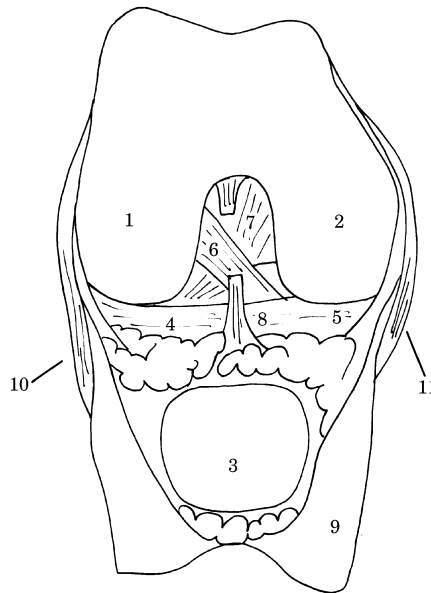
Skica 26

54. Pravilna legenda **skice 26** je:
- A. stranske ramenske vezi, (1) *ligg. glenohumeralia*; (3) *lig. coracoacromiale*; (5) *lig. conoideum*; (8) *clavicula*; (9) *processus coracoideus*
- B. stranske ramenske vezi, (1) *lig. conoideum*; (3) *ligg. glenohumeralia*; (5) *lig. coracoacromiale*; (8) *clavicula*; (9) *processus coracoideus*
- C. stranske ramenske vezi, (1) *lig. conoideum*; (3) *lig. coracoacromiale*; (5) *ligg. glenohumeralia*; (8) *clavicula*; (9) *processus coracoideus*

- D. stranske ramenske vezi, (1) *lig. coracoacromiale*; (3) *lig. conoideum*; (5) *ligg. glenohumeralia*; (8) *clavicula*; (9) *processus coracoideus*
- E. stranske ramenske vezi, (1) *lig. conoideum*; (3) *lig. coracoacromiale*; (5) *ligg. glenohumeralia*; (8) *processus coracoideus*; (9) *clavicula*.

55. Pravilna legenda **skice 26** je:

- A. stranske ramenske vezi, (2) *lig. trapezoideum*; (4) *lig. coracohumerale*; (6) *lig. acromioclaviculare*; (7) *lig. coracoclaviculare*; (8) *clavicula*; (10) *acromion*; (11) *discus articularis*
- B. stranske ramenske vezi, (2) *lig. trapezoideum*; (4) *lig. acromioclaviculare*; (6) *lig. coracohumerale*; (7) *lig. coracoclaviculare*; (8) *clavicula*; (10) *acromion*; (11) *discus articularis*
- C. stranske ramenske vezi, (2) *lig. acromioclaviculare*; (4) *lig. coracohumerale*; (6) *lig. trapezoideum*; (7) *lig. coracoclaviculare*; (8) *clavicula*; (10) *acromion*; (11) *discus articularis*
- D. stranske ramenske vezi, (2) *lig. trapezoideum*; (4) *lig. coracoclaviculare*; (6) *lig. acromioclaviculare*; (7) *lig. coracohumerale*; (8) *clavicula*; (10) *acromion*; (11) *discus articularis*

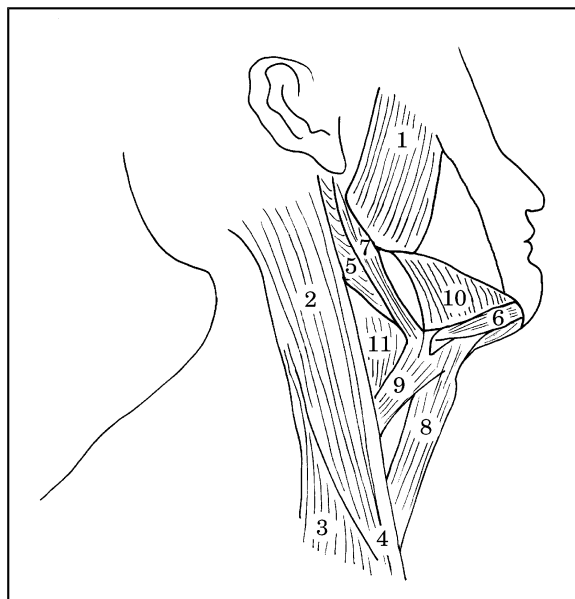


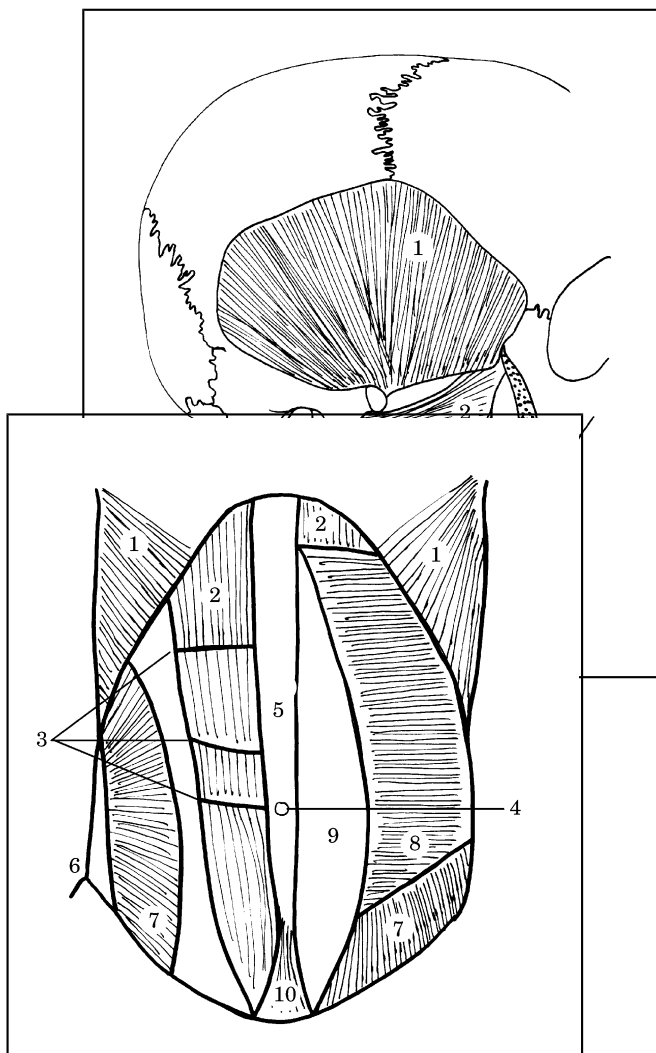
- E. stranske ramenske vezi, (2) *lig. trapezoideum*; (4) *lig. coracohumerale*; (6) *lig. coracoclaviculare*; (7) *lig. acromioclaviculare*; (8) *clavicula*; (10) *acromion*; (11) *discus articularis*.

Skica 27

56. Pravilna legenda **skice 27** je:
- A. odprti desni kolenski sklep – od zadaj, (1) *condylus lateralis ossis femoris*; (2) *condylus medialis ossis femoris*; (4) *meniscus lateralis*; (5) *meniscus medialis*; (9) *capsula articularis*
 - B. odprti desni kolenski sklep – od spredaj, (1) *condylus lateralis ossis femoris*; (2) *condylus medialis ossis femoris*; (4) *meniscus medialis*; (5) *meniscus lateralis*; (9) *capsula articularis*
 - C. odprti desni kolenski sklep – od zadaj, (1) *condylus medialis ossis femoris*; (2) *condylus lateralis ossis femoris*; (4) *meniscus lateralis*; (5) *meniscus medialis*; (9) *capsula articularis*
 - D. odprti desni kolenski sklep – od spredaj, (1) *condylus lateralis ossis femoris*; (2) *condylus medialis ossis femoris*; (4) *meniscus lateralis*; (5) *meniscus medialis*; (9) *capsula articularis*
 - E. odprti desni kolenski sklep – od spredaj, (1) *meniscus lateralis*; (2) *condylus medialis ossis femoris*; (4) *condylus lateralis ossis femoris*; (5) *meniscus medialis*; (9) *capsula articularis*.

57. Pravilna legenda **skice 27** je:
- A. odprti desni kolenski sklep – od spredaj, (6) *lig. transversum genus*; (7) *lig. cruciatum posterius*; (8) *lig. cruciatum anterius*; (10) *lig. collaterale fibulare*; (11) *lig. collaterale tibiale*
 - B. odprti desni kolenski sklep – od spredaj, (6) *lig. cruciatum anterius*; (7) *lig. cruciatum posterius*; (8) *lig. transversum genus*; (10) *lig. collaterale fibulare*; (11) *lig. collaterale tibiale*
 - C. odprti desni kolenski sklep – od spredaj, (6) *lig. cruciatum anterius*; (7) *lig. collaterale tibiale*; (8) *lig. transversum genus*; (10) *lig. collaterale fibulare*; (11) *lig. cruciatum posterius*
 - D. odprti desni kolenski sklep – od spredaj, (7) *lig. cruciatum posterius*; (8) *lig. transversum genus*; (6) *lig. collaterale fibulare*; (10) *lig. cruciatum anterius*; (11) *lig. collaterale tibiale*
 - E. odprti desni kolenski sklep – od spredaj, (6) *lig. cruciatum anterius*; (7) *lig. cruciatum posterius*; (8) *lig. collaterale tibiale*; (10) *lig. collaterale fibulare*; (11) *lig. transversum genus*.





Skica 28

58. Pravilna legenda **skice 28** je:

- A. (1) *m. temporalis*; (2) *m. masseter*; (3) *m. pterygoideus medialis*; (4) *m. pterygoideus lateralis*
- B. (1) *m. temporalis*; (2) *m. pterygoideus medialis*; (3) *m. pterygoideus lateralis*; (4) *m. masseter*
- C. (1) *m. temporalis*; (2) *m. pterygoideus lateralis*; (3) *m. pterygoideus medialis*; (4) *m. masseter*
- D. (1) *m. masseter*; (2) *m. pterygoideus lateralis*; (3) *m. pterygoideus medialis*; (4) *m. temporalis*
- E. (1) *m. temporalis lateralis*; (2) *m. pterygoideus lateralis*; (3) *m. pterygoideus medialis*; (4) *m. masseter*.

Skica 29

59. Pravilna legenda **skice 29** je:

- A. (1) *m. digastricus, venter posterior*; (3) *m. sternocleidomastoideus, caput claviculare*; (5) *m. masseter*; (7) *m. stylohyoideus*; (9) *m. omohyoideus*; (11) *m. thyrohyoideus*
- B. (1) *m. sternocleidomastoideus, caput claviculare*; (3) *m. masseter*; (5) *m. digastricus, venter posterior*; (7) *m. stylohyoideus*; (9) *m. omohyoideus*; (11) *m. thyrohyoideus*
- C. (1) *m. masseter*; (3) *m. sternocleidomastoideus, caput claviculare*; (5) *m. digastricus, venter posterior*; (7) *m. omohyoideus*; (9) *m. stylohyoideus*; (11) *m. thyrohyoideus*
- D. (1) *m. masseter*; (3) *m. sternocleidomastoideus, caput claviculare*; (5) *m. digastricus, venter posterior*; (7) *m. stylohyoideus*; (9) *m. omohyoideus*; (11) *m. thyrohyoideus*
- E. (1) *m. masseter*; (3) *m. sternocleidomastoideus, caput claviculare*; (5) *m. omohyoideus*; (7) *m. stylohyoideus*; (9) *m. digastricus, venter posterior*; (11) *m. thyrohyoideus*.

60. Pravilna legenda **skice 29** je:

- A. (2) *m. sternocleidomastoideus*; (4) *m. digastricus venter anterior*; (6) *m. sternocleidomastoideus, caput sternale*; (8) *m. sternohyoideus*; (10) *m. mylohyoideus*
- B. (2) *m. sternocleidomastoideus*; (4) *m. sternohyoideus*; (6) *m. digastricus venter anterior*; (8) *m. sternocleidomastoideus, caput sternale*; (10) *m. mylohyoideus*
- C. (2) *m. sternocleidomastoideus*; (4) *m. sternocleidomastoideus, caput sternale*; (6) *m. digastricus venter anterior*; (8) *m. sternohyoideus*; (10) *m. mylohyoideus*
- D. (2) *m. mylohyoideus*; (4) *m. sternocleidomastoideus, caput sternale*; (6) *m. digastricus venter anterior*; (8) *m. sternohyoideus*; (10) *m. sternocleidomastoideus*
- E. (2) *m. sternocleidomastoideus*; (4) *m. mylohyoideus*; (6) *m. digastricus venter anterior*; (8) *m. sternohyoideus*; (10) *m. sternocleidomastoideus, caput sternale*.

Skica 30

61. Pravilna legenda **skice 30** je:

- A. (2) *m. pyramidalis*; (4) *anulus umbilicalis*; (6) *spina iliaca anterior superior*; (8) *m. transversus abdominis*; (10) *m. rectus abdominis*
- B. (2) *m. rectus abdominis*; (4) *m. transversus abdominis*; (6) *spina iliaca anterior superior*; (8) *anulus umbilicalis*; (10) *m. pyramidalis*
- C. (2) *m. rectus abdominis*; (4) *anulus umbilicalis*; (6) *spina iliaca anterior superior*; (8) *m. transversus abdominis*; (10) *m. pyramidalis*
- D. (2) *spina iliaca anterior superior*; (4) *anulus umbilicalis*; (6) *m. rectus abdominis*; (8) *m. transversus abdominis*; (10) *m. pyramidalis*
- E. (2) *m. rectus abdominis*; (4) *m. pyramidalis*; (6) *spina iliaca anterior superior*; (8) *m. transversus abdominis*; (10) *anulus umbilicalis*.

- C. (6) *hiatus esophageus*; (7) *pars costalis*; (8) *centrum tendineum*; (9) *pars sternalis*
- D. trebušna prepona – od spodaj, (1) *pars lumbalis*; (2) *crus dextrum*; (3) *crus sinistrum*; (4) *hiatus esophageus*; (5) *foramen venae cavae*; (6) *hiatus aorticus*; (7) *pars costalis*; (8) *centrum tendineum*; (9) *pars sternalis*
- E. trebušna prepona – od zgoraj, (1) *pars lumbalis*; (2) *crus sinistrum*; (3) *crus dextrum*; (4) *hiatus aorticus*; (5) *foramen venae cavae*; (6) *hiatus esophageus*; (7) *pars costalis*; (8) *centrum tendineum*; (9) *pars sternalis*.

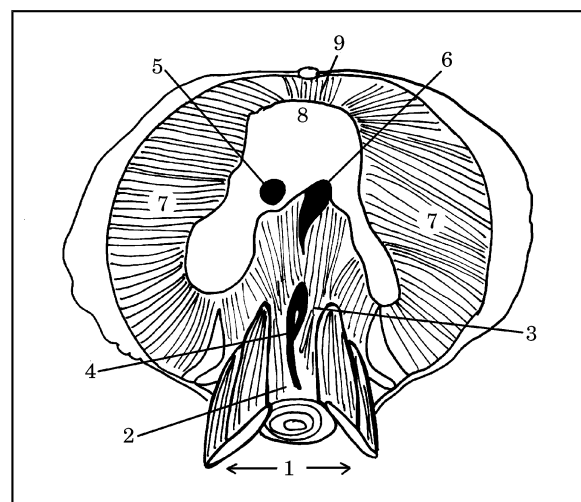
62. Pravilna legenda **skice 30** je:

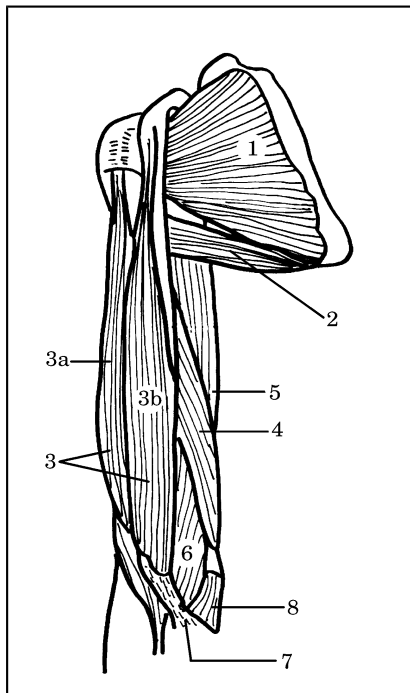
- A. (1) *intersectiones tendineae*; (3) *m. obliquus externus abdominis*; (5) *linea alba*; (7) *m. obliquus internus abdominis*; (9) *vagina m. recti abdominis*
- B. (1) *m. obliquus externus abdominis*; (3) *intersectiones tendineae*; (5) *linea alba*; (7) *vagina m. recti abdominis*; (9) *m. obliquus internus abdominis*
- C. (1) *m. obliquus externus abdominis*; (3) *intersectiones tendineae*; (5) *linea alba*; (7) *m. obliquus internus abdominis*; (9) *vagina m. recti abdominis*
- D. (1) *m. obliquus externus abdominis*; (3) *linea alba*; (5) *intersectiones tendineae*; (7) *m. obliquus internus abdominis*; (9) *vagina m. recti abdominis*
- E. (1) *vagina m. recti abdominis*; (3) *intersectiones tendineae*; (5) *linea alba*; (7) *m. obliquus internus abdominis*; (9) *m. obliquus externus abdominis*.

Skica 31

63. Pravilna legenda **skice 31** je:

- A. trebušna prepona – od spodaj, (1) *pars lumbalis*; (2) *crus dextrum*; (3) *crus sinistrum*; (4) *hiatus aorticus*; (5) *foramen venae cavae*; (6) *hiatus esophageus*; (7) *pars costalis*; (8) *centrum tendineum*; (9) *pars sternalis*
- B. trebušna prepona – od zgoraj, (1) *pars lumbalis*; (2) *crus dextrum*; (3) *crus sinistrum*; (4) *hiatus aorticus*; (5) *foramen venae cavae*;



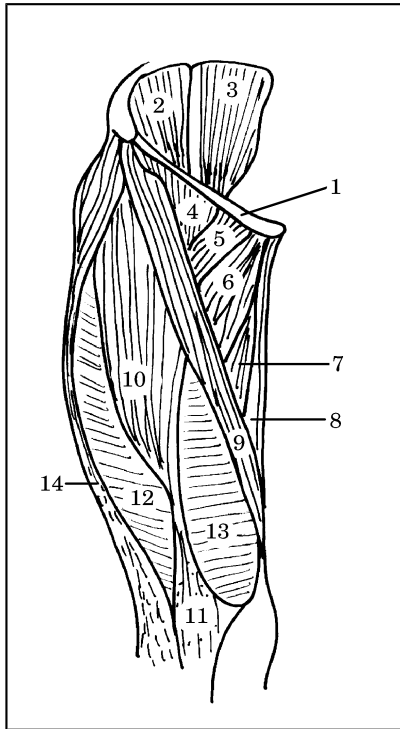


Skica 32

64. Pravilna legenda **skice 32** je:
- A. desna nadlaket – od zadaj, (2) *m. teres major*; (4) *m. coracobrachialis*; (6) *m. brachialis*; (8) *m. pronator teres*
 - B. desna nadlaket – od spredaj, (2) *m. coracobrachialis*; (4) *m. teres major*; (6) *m. brachialis*; (8) *m. pronator teres*
 - C. desna nadlaket – od spredaj, (2) *m. teres major*; (4) *m. coracobrachialis*; (6) *m. brachialis*; (8) *m. pronator teres*
 - D. desna nadlaket – od spredaj, (2) *m. brachialis*; (4) *m. coracobrachialis*; (6) *m. teres major*; (8) *m. pronator teres*
 - E. desna nadlaket – od spredaj, (2) *m. teres major*; (4) *m. pronator teres*; (6) *m. brachialis*; (8) *m. coracobrachialis*.

65. Pravilna legenda **skice 32** je:
- A. desna nadlaket – od spredaj, (1) *m. subscapularis*; (3) *m. biceps brachii* (a) *caput breve*, (b) *caput longum*; (5) *m. triceps – caput longum*; (7) *aponeurosis m. bicipitis brachii*
 - B. desna nadlaket – od zadaj, (1) *m. subscapularis*; (3) *m. biceps brachii* (a) *caput longum*, (b) *caput breve*; (5) *m. triceps – caput longum*; (7) *aponeurosis m. bicipitis brachii*
 - C. desna nadlaket – od spredaj, (1) *m. subscapularis*; (3) *m. triceps – caput longum*; (5) *m. biceps brachii* (a) *caput longum*, (b) *caput breve*; (7) *aponeurosis m. bicipitis brachii*
 - D. desna nadlaket – od spredaj, (1) *m. subscapularis*; (3) *m. biceps brachii* (a) *caput longum*, (b) *caput breve*; (5) *m. triceps – caput longum*; (7) *aponeurosis m. bicipitis brachii*
 - E. desna nadlaket – od spredaj, (1) *aponeurosis m. bicipitis brachii*; (3) *m. biceps brachii*, (a) *caput longum*, (b) *caput breve*; (5) *m. triceps – caput longum*; (7) *m. subscapularis*.

66. Pravilna legenda **skice 33** je:
- A. desno stegno – od spredaj (*regio femoralis anterior*), (1) *lig. patellae*; (3) *m. psoas*; (5) *m. pectineus*; (7) *m. adductor magnus*; (9) *m. sartorius*; (11) *lig. inguinale*
 - B. desno stegno – od zadaj (*regio femoralis posterior*), (1) *lig. inguinale*; (3) *m. psoas*; (5) *m. pectineus*; (7) *m. adductor magnus*; (9) *m. sartorius*; (11) *lig. patellae*



- C. desno stegno – od spredaj (*regio femoralis anterior*), (1) *lig. inguinale*; (3) *m. psoas*; (5) *m. pectineus*; (7) *m. adductor magnus*; (9) *m. sartorius*; (11) *lig. patellae*
- D. desno stegno – od spredaj (*regio femoralis anterior*), (1) *lig. inguinale*; (3) *m. psoas*; (5) *m. sartorius*; (7) *m. adductor magnus*; (9) *m. pectineus*; (11) *lig. patellae*
- E. desno stegno – od spredaj (*regio femoralis anterior*), (1) *lig. inguinale*; (3) *m. adductor magnus*; (5) *m. pectineus*; (7) *m. psoas*; (9) *m. sartorius*; (11) *lig. patellae*.

67. Pravilna legenda **skice 33** je:

- A. desno stegno – od spredaj (*regio femoralis anterior*), (2) *m. iliacus*; (4) *m. iliopsoas*; (6) *m. adductor longus*; (12) *m. vastus lateralis*; (14) *tractus iliotibialis*
- B. desno stegno – od spredaj (*regio femoralis anterior*), (2) *m. iliacus*; (4) *m. adductor longus*; (6) *m. iliopsoas*; (12) *m. vastus lateralis*; (14) *tractus iliotibialis*
- C. desno stegno – od spredaj (*regio femoralis anterior*), (2) *m. vastus lateralis*; (4) *m. iliopsoas*; (6) *m. adductor longus*; (12) *m. iliacus*; (14) *tractus iliotibialis*
- D. desno stegno – od spredaj (*regio femoralis anterior*), (2) *m. adductor longus*; (4) *m. iliopsoas*; (6) *m. iliacus*; (12) *m. vastus lateralis*; (14) *tractus iliotibialis*

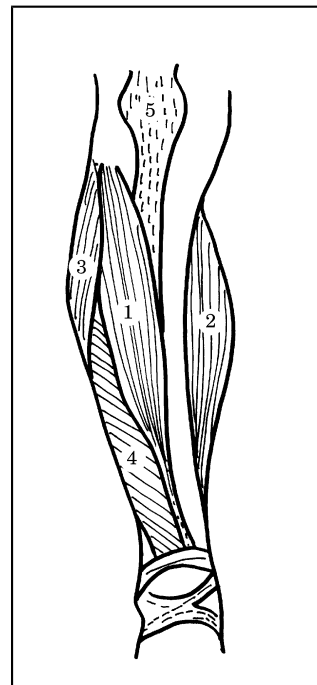
- E. levo stegno – od spredaj (*regio femoralis anterior*), (2) *m. iliacus*; (4) *m. iliopsoas*; (6) *m. adductor longus*; (12) *m. vastus lateralis*; (14) *tractus iliotibialis*.

Skica 33

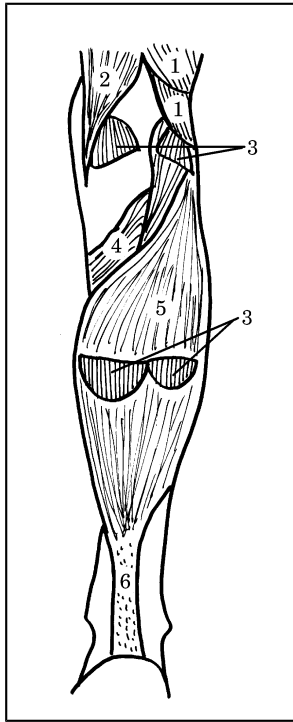
68. Pravilna legenda **skice 33** je:

- A. desno stegno – od spredaj (*regio femoralis anterior*), (7) *m. sartorius*; (8) *m. gracilis*; (9) *m. adductor magnus*; (10) *m. rectus femoris*; (13) *m. vastus medialis*
- B. desno stegno – od spredaj (*regio femoralis anterior*), (7) *m. adductor magnus*; (8) *m. gracilis*; (9) *m. sartorius*; (10) *m. rectus femoris*; (13) *m. vastus medialis*
- C. desno stegno – od spredaj (*regio femoralis anterior*), (7) *m. vastus medialis*; (8) *m. gracilis*; (9) *m. sartorius*; (10) *m. rectus femoris*; (13) *m. adductor magnus*;
- D. desno stegno – od spredaj (*regio femoralis anterior*), (7) *m. adductor magnus*; (8) *m. sartorius*; (9) *m. gracilis*; (10) *m. rectus femoris*; (13) *m. vastus medialis*
- E. desno stegno – od spredaj (*regio femoralis anterior*), (7) *m. adductor magnus*; (8) *m. rectus femoris*; (9) *m. sartorius*; (10) *m. gracilis*; (13) *m. vastus medialis*.

Skica 34



69. Pravilna legenda **skice 34** je:



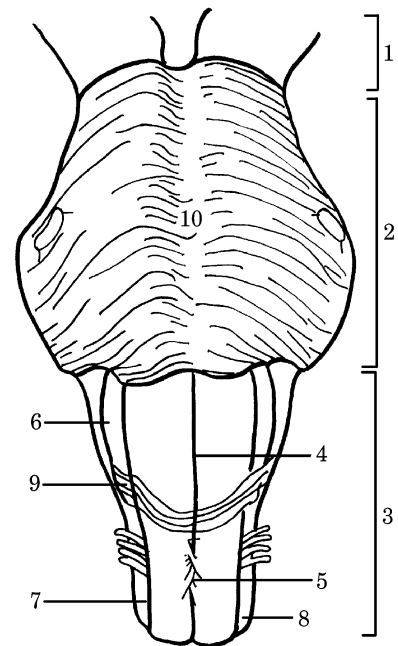
- B. desna golen – od zadaj (*crus*), (1) *m. biceps femoris: caput longum et caput breve*; (2) *m. semimembranosus*; (3) *m. soleus*; (4) *m. popliteus*; (5) *m. gastrocnemius: caput mediale et laterale*; (6) *tendo calcaneus*
- C. desna golen – od zadaj (*crus*), (1) *m. biceps femoris: caput longum et caput breve*; (2) *m. soleus*; (3) *m. gastrocnemius: caput mediale et laterale*; (4) *m. popliteus*; (5) *m. semimembranosus*; (6) *tendo calcaneus*
- D. leva golen – od zadaj (*crus*), (1) *m. biceps femoris: caput longum et caput breve*; (2) *m. semimembranosus*; (3) *m. gastrocnemius: caput mediale et laterale*; (4) *m. popliteus*; (5) *m. soleus*; (6) *tendo calcaneus*
- E. desna golen – od zadaj (*crus*), (1) *m. biceps femoris: caput longum et caput breve*; (2) *m. semimembranosus*; (3) *m. gastrocnemius: caput mediale et laterale*; (4) *m. popliteus*; (5) *m. soleus*; (6) *tendo calcaneus*.

- A. desna golen – od spredaj (*crus*), (1) *m. tibialis anterior*; (2) *m. gastrocnemius – caput mediale*; (3) *m. peroneus longus*; (4) *m. extensor digitorum longus*; (5) *lig. patellae*
- B. desna golen – od spredaj (*crus*), (1) *m. tibialis anterior*; (2) *lig. patellae*; (3) *m. peroneus longus*; (4) *m. extensor digitorum longus*; (5) *m. gastrocnemius – caput mediale*
- C. desna golen – od spredaj (*crus*), (1) *m. gastrocnemius – caput mediale*; (2) *m. tibialis anterior*; (3) *m. peroneus longus*; (4) *m. extensor digitorum longus*; (5) *lig. patellae*
- D. desna golen – od spredaj (*crus*), (1) *m. extensor digitorum longus*; (2) *m. gastrocnemius – caput mediale*; (3) *m. peroneus longus*; (4) *m. tibialis anterior*; (5) *lig. patellae*
- E. leva golen – od spredaj (*crus*), (1) *m. tibialis anterior*; (2) *m. gastrocnemius – caput mediale*; (3) *m. peroneus longus*; (4) *m. extensor digitorum longus*; (5) *lig. patellae*.

Skica 35

70. Pravilna legenda skice 35 je:

- A. desna golen – od zadaj (*crus*), (1) *m. popliteus*; (2) *m. semimembranosus*; (3) *m. gastrocnemius: caput mediale et laterale*; (4) *m. biceps femoris: caput longum et caput breve*; (5) *m. soleus*; (6) *tendo calcaneus*



Skica 36

71. Pravilna legenda skice 36 je:

- A. možgansko deblo – od spredaj, (2) *funiculus lateralis*; (4) *fissura mediana anterior*; (6) *oliva*; (8) *pons*; (10) *sulcus basilaris*

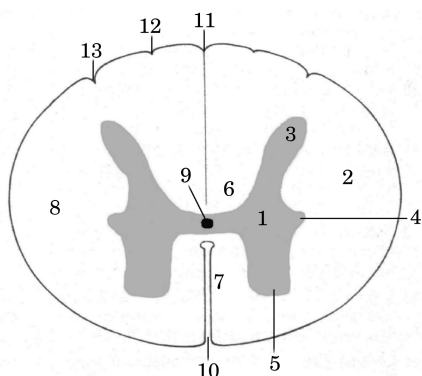
- B. možgansko deblo – od spredaj, (2) oliva; (4) *fissura mediana anterior*; (6) *pons*; (8) *funiculus lateralis*; (10) *sulcus basilaris*
- C. možgansko deblo – od spredaj, (2) *pons*; (4) *fissura mediana anterior*; (6) oliva; (8) *funiculus lateralis*; (10) *sulcus basilaris*
- D. možgansko deblo – od zadaj, (2) *pons*; (4) *fissura mediana anterior*; (6) oliva; (8) *funiculus lateralis*; (10) *sulcus basilaris*
- E. možgansko deblo – od spredaj, (2) *pons*; (4) *sulcus basilaris*; (6) oliva; (8) *funiculus lateralis*; (10) *fissura mediana anterior*.

72. Pravilna legenda **skice 36** je:

- A. možgansko deblo – od spredaj, (1) *mesencephalon*; (3) *medulla oblongata*; (5) *decussatio pyramidum*; (7) *sulcus lateralis anterior*; (9) *fibrae arcuatae externae*
- B. možgansko deblo – od spredaj, (1) *decussatio pyramidum*; (3) *medulla oblongata*; (5) *mesencephalon*; (7) *sulcus lateralis anterior*; (9) *fibrae arcuatae externae*
- C. možgansko deblo – od spredaj, (1) *mesencephalon*; (3) *fibrae arcuatae externae*; (5) *decussatio pyramidum*; (7) *sulcus lateralis anterior*; (9) *medulla oblongata*
- D. možgansko deblo – od spredaj, (1) *decussatio pyramidum*; (3) *medulla oblongata*; (5) *mesencephalon*; (7) *sulcus lateralis anterior*; (9) *fibrae arcuatae externae*
- E. možgansko deblo – od zadaj, (1) *mesencephalon*; (3) *medulla oblongata*; (5) *decussatio pyramidum*; (7) *sulcus lateralis anterior*; (9) *fibrae arcuatae externae*.

73. Pravilna legenda **skice 37** je:

- A. (1) *substantia grisea*; (2) *substantia alba*; (3) *cornu anterius*; (4) *cornu laterale*; (5) *cornu posterius*; (6) *funiculus posterior*; (7) *funiculus anterior*; (8) *funiculus lateralis*
- B. (1) *substantia grisea*; (2) *substantia alba*; (3) *cornu posterius*; (4) *cornu laterale*; (5) *cornu anterius*; (6) *funiculus posterior*; (7) *funiculus anterior*; (8) *funiculus lateralis*
- C. (1) *substantia grisea*; (2) *substantia alba*; (3) *cornu posterius*; (4) *cornu laterale*; (5) *cornu anterius*; (6) *funiculus anterior*; (7) *funiculus posterior*; (8) *funiculus lateralis*
- D. (1) *substantia alba*; (2) *substantia grisea*; (3) *cornu posterius*; (4) *cornu laterale*; (5) *cornu*



132

anterius; (6) *funiculus posterior*; (7) *funiculus anterior*; (8) *funiculus lateralis*

- E. (1) *substantia grisea*; (2) *substantia alba*; (3) *cornu laterale*; (4) *cornu posterius*; (5) *cornu anterius*; (6) *funiculus posterior*; (7) *funiculus anterior*; (8) *funiculus lateralis*.

Skica 37

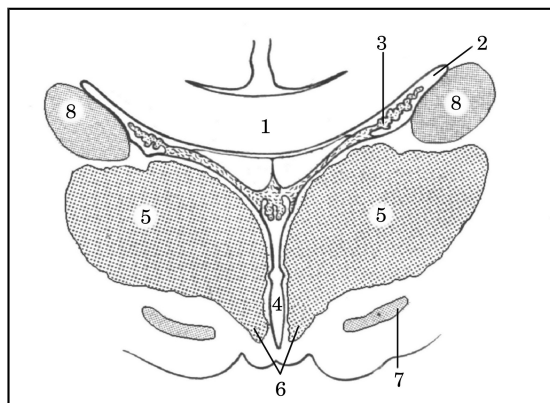
74. Pravilna legenda **skice 37** je:

- A. (9) *canalis centralis*; (10) *fissura mediana anterior*; (11) *sulcus intermedius posterior*; (12) *sulcus medianus posterior*; (13) *sulcus lateralis posterior*
- B. (9) *canalis centralis*; (10) *fissura mediana anterior*; (11) *sulcus lateralis posterior*; (12) *sulcus intermedius posterior*; (13) *sulcus medianus posterior*
- C. (9) *canalis centralis*; (10) *fissura mediana anterior*; (11) *sulcus medianus posterior*; (12) *sulcus lateralis posterior*; (13) *sulcus intermedius posterior*
- D. (9) *sulcus intermedius posterior*; (10) *fissura mediana anterior*; (11) *sulcus medianus posterior*; (12) *sulcus lateralis posterior*; (13) *canalis centralis*
- E. (9) *canalis centralis*; (10) *fissura mediana anterior*; (11) *sulcus medianus posterior*; (12) *sulcus intermedius posterior*; (13) *sulcus lateralis posterior*.

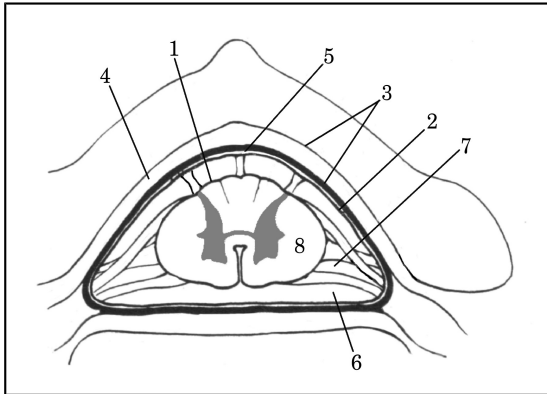
Skica 38

75. Pravilna legenda **skice 38** je:

- A. (2) *ventriculus lateralis*; (4) *caput nuclei caudati*; (6) *hypothalamus*; (8) *ventriculus tertius*
- B. (2) *ventriculus lateralis*; (4) *ventriculus tertius*; (6) *hypothalamus*; (8) *caput nuclei caudati*
- C. (2) *hypothalamus*; (4) *ventriculus tertius*; (6) *ventriculus lateralis*; (8) *caput nuclei caudati*



- D. (2) *ventriculus lateralis*; (4) *hypothalamus*; (6) *ventriculus tertius*; (8) *caput nuclei caudati*



- E. (2) *ventriculus lateralis*; (4) *ventriculus tertius*; (6) *caput nuclei caudati*; (8) *hypothalamus*.

76. Pravilna legenda **skice 38** je:

- A. (1) *nucleus subthalamicus*; (3) *tela choroidea*; (5) *thalamus*; (7) *corpus callosum*
 B. (1) *corpus callosum*; (3) *tela choroidea*; (5) *thalamus*; (7) *nucleus subthalamicus*
 C. (1) *corpus callosum*; (3) *nucleus subthalamicus*; (5) *thalamus*; (7) *tela choroidea*
 D. (1) *corpus callosum*; (3) *thalamus*; (5) *tela choroidea*; (7) *nucleus subthalamicus*
 E. (1) *tela choroidea*; (3) *corpus callosum*; (5) *thalamus*; (7) *nucleus subthalamicus*.

Skica 39

77. Pravilna legenda **skice 39** je:

- A. (1) *pia mater spinalis*; (2) *arachnoidea spinalis*; (3) *dura mater spinalis*; (4) *cavum epidurale*; (5) *cavum subdurale*; (6) *cavum subarachnoidale et liquor cerebrospinalis*; (7) *lig. denticulatum*
 B. (1) *pia mater spinalis*; (2) *arachnoidea spinalis*; (3) *dura mater spinalis*; (4) *cavum subarachnoidale et liquor cerebrospinalis*; (5) *cavum subdurale*; (6) *cavum epidurale*; (7) *lig. denticulatum*
 C. (1) *pia mater spinalis*; (2) *arachnoidea spinalis*; (3) *cavum epidurale*; (4) *dura mater spinalis*; (5) *cavum subdurale*; (6) *cavum subarachnoidale et liquor cerebrospinalis*; (7) *lig. denticulatum*
 D. (1) *arachnoidea spinalis*; (2) *pia mater spinalis*; (3) *dura mater spinalis*; (4) *cavum epidurale*; (5) *cavum subdurale*; (6) *cavum*

subarachnoidale et liquor cerebrospinalis; (7) *lig. denticulatum*

- E. (1) *lig. denticulatum*; (2) *arachnoidea spinalis*; (3) *dura mater spinalis*; (4) *cavum epidurale*; (5) *cavum subdurale*; (6) *cavum subarachnoidale et liquor cerebrospinalis*; (7) *pia mater spinalis*.

78. Pravilna legenda **skice 40** je:

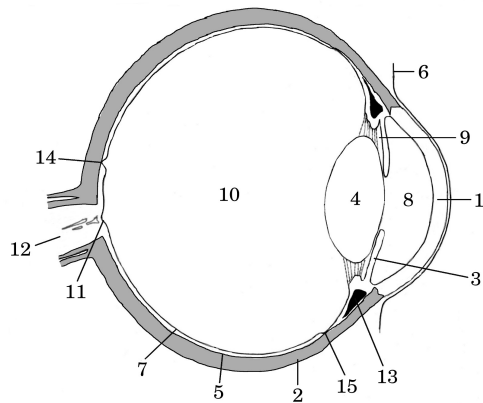
- A. (1) *cornea*; (4) *retina*; (7) *lens*; (11) *discus n. optici*; (14) *fovea centralis et macula lutea*
 B. (1) *cornea*; (4) *lens*; (7) *retina*; (11) *fovea centralis et macula lutea*; (14) *discus n. optici*
 C. (1) *retina*; (4) *lens*; (7) *cornea*; (11) *discus n. optici*; (14) *fovea centralis et macula lutea*
 D. (1) *retina*; (4) *lens*; (7) *cornea*; (11) *discus n. optici*; (14) *fovea centralis et macula lutea*
 E. (1) *cornea*; (4) *lens*; (7) *retina*; (11) *discus n. optici*; (14) *fovea centralis et macula lutea*.

79. Pravilna legenda **skice 40** je:

- A. (2) *ora serrata*; (5) *choroidea*; (12) *n. opticus*; (13) *corpus ciliare*; (15) *sclera*
 B. (2) *sclera*; (5) *n. opticus*; (12) *choroidea*; (13) *corpus ciliare*; (15) *ora serrata*
 C. (2) *sclera*; (5) *choroidea*; (12) *n. opticus*; (13) *corpus ciliare*; (15) *ora serrata*
 D. (2) *sclera*; (5) *choroidea*; (12) *n. opticus*; (13) *ora serrata*; (15) *corpus ciliare*
 E. (2) *sclera*; (5) *ora serrata*; (12) *n. opticus*; (13) *corpus ciliare*; (15) *choroidea*.

80. Pravilna legenda **skice 40** je:

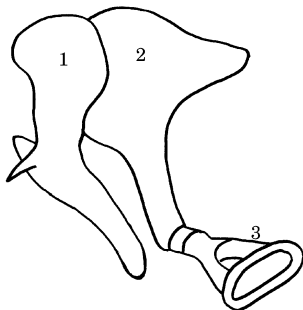
- A. (3) *iris*; (6) *conjunctiva*; (8) *camera posterior bulbi*; (9) *camera anterior bulbi*; (10) *corpus vitreum*; (11) *discus n. optici*
 B. (3) *iris*; (6) *conjunctiva*; (8) *camera anterior bulbi*; (9) *camera posterior bulbi*; (10) *corpus vitreum*; (11) *discus n. optici*
 C. (3) *corpus vitreum*; (6) *conjunctiva*; (8) *camera anterior bulbi*; (9) *camera posterior bulbi*; (10) *iris*; (11) *discus n. optici*
 D. (3) *iris*; (6) *camera anterior bulbi*; (8) *conjunctiva*; (9) *camera posterior bulbi*; (10) *corpus vitreum*; (11) *discus n. optici*
 E. (3) *camera posterior bulbi*; (6) *conjunctiva*; (8) *camera anterior bulbi*; (9) *iris*; (10) *corpus vitreum*; (11) *discus n. optici*.



Skica 40

81. Pravilna legenda skice 41 je:

- A. (1) ampulla ossea lateralis; (2) incus; (3) cupula cochleae
- B. (1) ampulla ossea lateralis; (2) incus; (3) stapes
- C. (1) ampulla ossea lateralis; (2) cupula cochleae; (3) stapes
- D. (1) malleus; (2) incus; (3) ampulla ossea lateralis
- E. (1) malleus; (2) incus; (3) stapes.



Skica 41

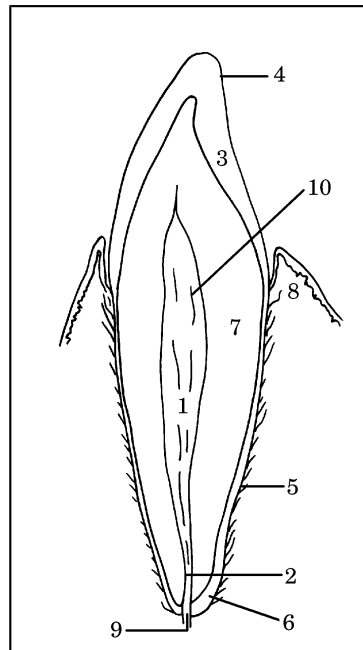
82. Pravilna legenda skice 42 je:

- A. (2) cupula cochleae; (4) canalis semicircularis ossei posterior; (6) vestibulum; (8) ampulla ossea lateralis
- B. (2) cupula cochleae; (4) ampulla ossea lateralis; (6) vestibulum; (8) canalis semicircularis ossei posterior

- C. (2) ampulla ossea lateralis; (4) canalis semicircularis ossei posterior; (6) vestibulum; (8) cupula cochleae
- D. (2) vestibulum; (4) canalis semicircularis ossei posterior; (6) cupula cochleae; (8) ampulla ossea lateralis
- E. (2) cupula cochleae; (4) vestibulum; (6) canalis semicircularis ossei posterior; (8) ampulla ossea lateralis.

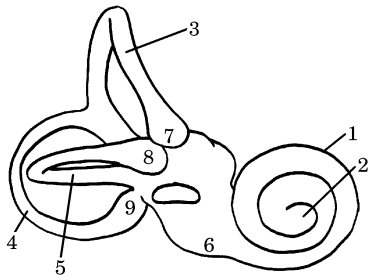
83. Pravilna legenda skice 42 je:

- A. (1) ampulla ossea posterior; (3) canalis semicircularis ossei anterior; (5) canalis semicircularis ossei lateralis; (7) ampulla ossea anterior; (9) cochlea
- B. (1) cochlea; (3) ampulla ossea anterior; (5)



canalis semicircularis ossei lateralis; (7) canalis semicircularis ossei anterior; (9) ampulla ossea posterior

- C. (1) cochlea; (3) canalis semicircularis ossei anterior; (5) ampulla ossea posterior; (7) ampulla ossea anterior; (9) canalis semicircularis ossei lateralis
- D. (1) cochlea; (3) canalis semicircularis ossei anterior; (5) canalis semicircularis ossei lateralis; (7) ampulla ossea anterior; (9) ampulla ossea posterior
- E. (1) ampulla ossea anterior; (3) canalis semicircularis ossei anterior; (5) canalis semicircularis ossei lateralis; (7) cochlea; (9) ampulla ossea posterior.



Skica 42

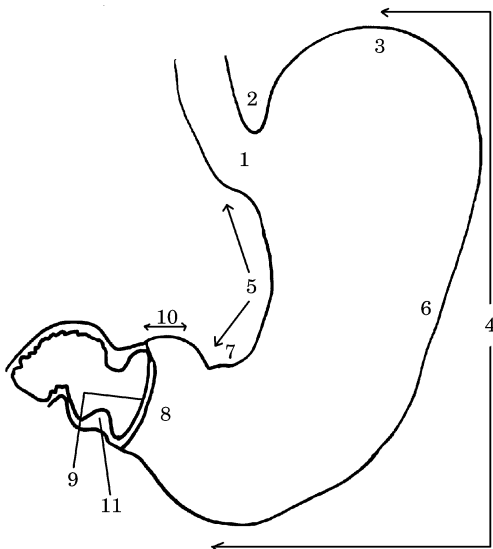
Skica 43

84. Pravilna legenda skice 43 je:

- A. (2) canalis radialis dentis; (4) cementum; (6) cuticula dentis; (8) gingiva; (10) pulpa dentis
- B. (2) canalis radialis dentis; (4) cuticula dentis; (6) cementum; (8) gingiva; (10) pulpa dentis
- C. (2) canalis radialis dentis; (4) pulpa dentis; (6) cementum; (8) gingiva; (10) cuticula dentis
- D. (2) gingiva; (4) cuticula dentis; (6) cementum; (8) canalis radialis dentis; (10) pulpa dentis
- E. (2) cementum; (4) cuticula dentis; (6) canalis radialis dentis; (8) gingiva; (10) pulpa dentis.

85. Pravilna legenda skice 43 je:

- A. (1) cavum dentis; (3) emalj – substantia adamantina; (5) periodontium; (7) dentinum; (9) foramen apicis dentis
- B. (1) dentinum; (3) emalj – substantia adamantina; (5) periodontium; (7) cavum dentis; (9) foramen apicis dentis
- C. (1) foramen apicis dentis; (3) emalj – substantia adamantina; (5) periodontium; (7) dentinum; (9) cavum dentis
- D. (1) cavum dentis; (3) emalj – substantia adamantina; (5) dentinum; (7) periodontium; (9) foramen apicis dentis
- E. (1) cavum dentis; (3) periodontium; (5) emalj – substantia adamantina; (7) dentinum; (9) foramen apicis dentis.



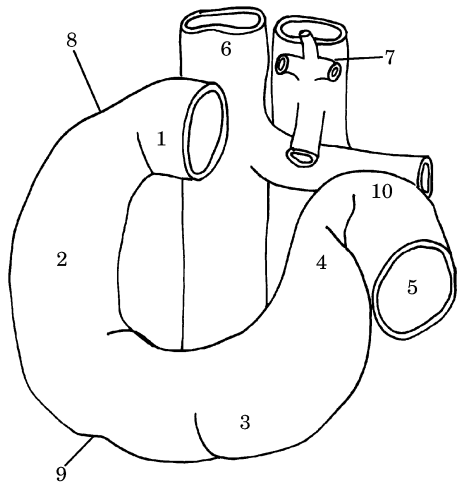
Skica 44

86. Pravilna legenda skice 44 je:

- A. (1) cardia; (3) fundus; (5) curvatura minor; (7) incisura angularis; (9) canalis pyloricus; (11) m. sphincter pylori
- B. (1) fundus; (3) cardia; (5) curvatura minor; (7) incisura angularis; (9) canalis pyloricus; (11) m. sphincter pylori
- C. (1) cardia; (3) fundus; (5) incisura angularis; (7) curvatura minor; (9) canalis pyloricus; (11) m. sphincter pylori
- D. (1) cardia; (3) fundus; (5) curvatura minor; (7) incisura angularis; (9) m. sphincter pylori; (11) canalis pyloricus
- E. (1) canalis pyloricus; (3) fundus; (5) curvatura minor; (7) incisura angularis; (9) cardia; (11) m. sphincter pylori.

87. Pravilna legenda skice 44 je:

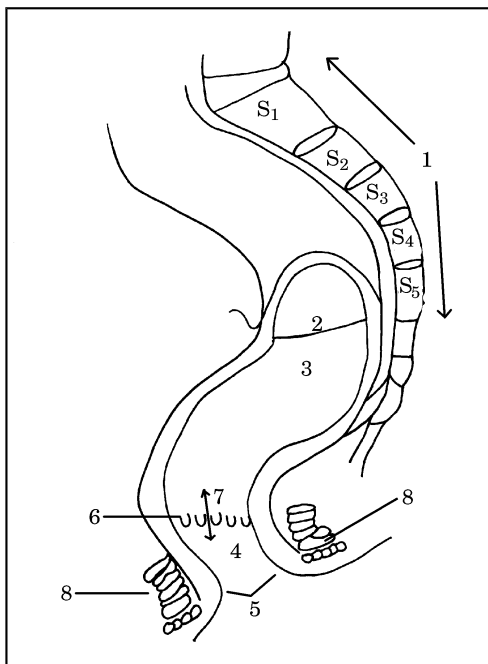
- A. (2) curvatura major; (4) incisura cardiaca; (6) corpus ventriculi; (8) antrum pyloricum; (10) pars pylorica
- B. (2) incisura cardiaca; (4) curvatura major; (6) corpus ventriculi; (8) antrum pyloricum; (10) pars pylorica
- C. (2) incisura cardiaca; (4) curvatura major; (6) corpus ventriculi; (8) pars pylorica; (10) antrum pyloricum
- D. (2) incisura cardiaca; (4) curvatura major; (6) pars pylorica; (8) antrum pyloricum; (10) corpus ventriculi
- E. (2) incisura cardiaca; (4) antrum pyloricum; (6) corpus ventriculi; (8) curvatura major; (10) pars pylorica.



Skica 45

88. Pravilna legenda skice 45 je:

- A. dvanajstnik – od zadaj, (1) *pars superior*; (2) *pars descendens*; (3) *pars horizontalis*; (4)



- pars ascendens*; (5) *jejunum*
 B. dvanajstnik – od spredaj, (1) *pars descendens*; (2) *pars superior*; (3) *pars horizontalis*; (4) *pars ascendens*; (5) *jejunum*
 C. dvanajstnik – od spredaj, (1) *pars superior*; (2) *pars horizontalis*; (3) *pars descendens*; (4) *pars ascendens*; (5) *jejunum*

- D. dvanajstnik – od spredaj, (1) *pars superior*; (2) *pars descendens*; (3) *pars horizontalis*; (4) *pars ascendens*; (5) *jejunum*
 E. dvanajstnik – od spredaj, (1) *pars superior*; (2) *pars descendens*; (3) *pars ascendens*; (4) *pars horizontalis*; (5) *jejunum*.

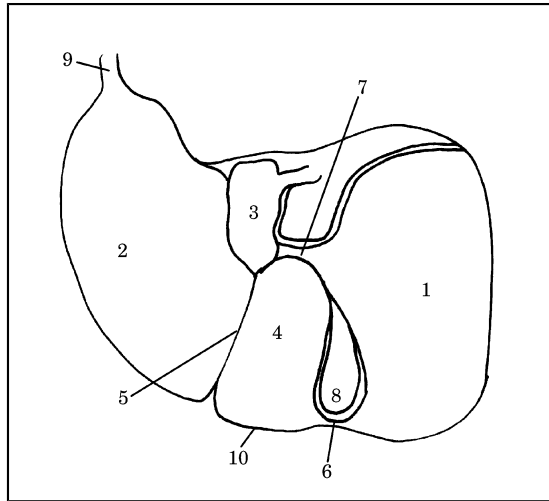
89. Pravilna legenda skice 45 je:

- A. dvanajstnik – od spredaj, (6) *v. cava inferior*; (7) *aorta abdominalis*; (8) *flexura duodeni superior*; (9) *flexura duodeni inferior*; (10) *flexura duodenojejunalis*
 B. dvanajstnik – od zadaj, (6) *v. cava inferior*; (7) *aorta abdominalis*; (8) *flexura duodeni superior*; (9) *flexura duodeni inferior*; (10) *flexura duodenojejunalis*
 C. dvanajstnik – od spredaj, (6) *aorta abdominalis*; (7) *v. cava inferior*; (8) *flexura duodeni superior*; (9) *flexura duodeni inferior*; (10) *flexura duodenojejunalis*
 D. dvanajstnik – od spredaj, (6) *v. cava inferior*; (7) *aorta abdominalis*; (8) *flexura duodeni inferior*; (9) *flexura duodeni superior*; (10) *flexura duodenojejunalis*
 E. dvanajstnik – od spredaj, (6) *v. cava inferior*; (7) *aorta abdominalis*; (8) *flexura duodenojejunalis*; (9) *flexura duodeni inferior*; (10) *flexura duodeni superior*.

Skica 46

90. Pravilna legenda skice 46 je:

- A. (1) *os sacrum*; (2) *plica transversales recti*; (3) *ampula recti*; (4) *canalis analis*; (5) *anus*; (6) *columnae anales*; (7) *zona hemorrhoidalis*; (8) *m. sphincter ani externus*
 B. (1) *os sacrum*; (2) *plica transversales recti*; (3) *ampula recti*; (4) *anus*; (5) *canalis analis*; (6) *columnae anales*; (7) *zona hemorrhoidalis*; (8) *m. sphincter ani externus*
 C. (1) *os sacrum*; (2) *plica transversales recti*; (3) *canalis analis*; (4) *ampula recti*; (5) *anus*; (6) *columnae anales*; (7) *zona hemorrhoidalis*; (8) *m. sphincter ani externus*
 D. (1) *os sacrum*; (2) *m. sphincter ani externus*; (3) *ampula recti*; (4) *canalis analis*; (5) *anus*; (6) *columnae anales*; (7) *zona hemorrhoidalis*; (8) *plica transversales recti*
 E. (1) *os sacrum*; (2) *plica transversales recti*; (4) *canalis analis*; (5) *anus*; (6) *columnae anales*; (3) *zona hemorrhoidalis*; (7) *ampula recti*; (8) *m. sphincter ani externus*.



- A. (1) lobus hepaticus sinister; (2) lobus hepaticus dexter; (3) lobus caudatus; (4) lobus quadratus; (10) margo inferior
- B. (1) lobus hepaticus dexter; (2) lobus quadratus; (3) lobus caudatus; (4) lobus hepaticus sinister; (10) margo inferior
- C. (1) lobus hepaticus dexter; (2) lobus hepaticus sinister; (3) lobus caudatus; (4) lobus quadratus; (10) margo inferior
- D. (1) lobus hepaticus dexter; (2) lobus hepaticus sinister; (3) lobus quadratus; (4) lobus caudatus; (10) margo inferior
- E. (1) lobus hepaticus dexter; (2) lobus hepaticus sinister; (3) margo inferior; (4) lobus quadratus; (10) lobus caudatus.

92. Pravilna legenda **skice 47** je:

- A. (5) fissura sagittalis dextra; (6) lig. teres hepatis; (7) porta hepatis; (8) fossa vesicae felleae; (9) appendix fibrosa hepatis
- B. (5) fissura sagittalis sinistra (lig. teres hepatis); (6) porta hepatis; (7) fissura sagittalis dextra; (8) fossa vesicae felleae; (9) appendix fibrosa hepatis
- C. (5) fissura sagittalis sinistra; (6) appendix fibrosa hepatis; (7) porta hepatis; (8) fossa vesicae felleae; (9) fissura sagittalis dextra
- D. (5) fissura sagittalis sinistra; (6) fissura sagittalis dextra; (7) porta hepatis; (8) appendix fibrosa hepatis; (9) fossa vesicae felleae
- E. (5) lig. teres hepatis; (6) fissura sagittalis dextra; (7) porta hepatis; (8) fossa vesicae felleae; (9) appendix fibrosa hepatis.

Skica 48

93. Pravilna legenda **skice 48** je:

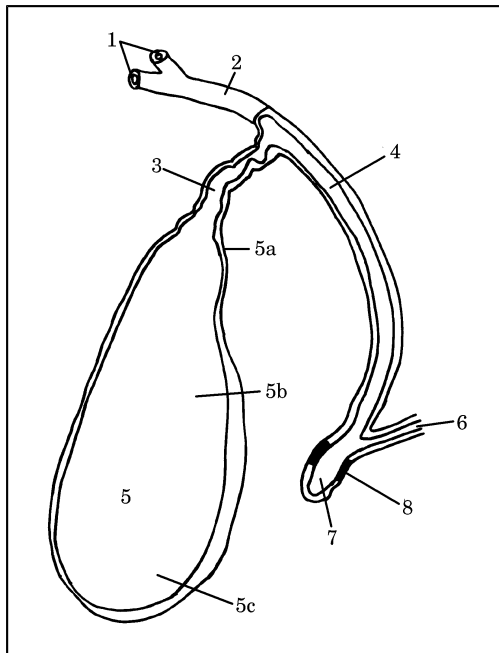
- A. (1) ductus hepaticus sinister et dexter; (2) ductus hepaticus communis; (3) ductus cysticus; (4) ductus choledochus; (5) vesica fellea (a) collum, (b) corpus, (c) fundus; (6) ductus pancreaticus; (7) ampula hepatopancreatica; (8) m. sphincter ampullae
- B. (1) ductus hepaticus sinister et dexter; (2) ductus cysticus; (3) ductus hepaticus communis; (4) ductus choledochus; (5) vesica fellea (a) collum, (b) corpus, (c) fundus; (6) ductus pancreaticus; (7) ampula hepatopancreatica; (8) Odijev sfinkter
- C. (1) ductus hepaticus sinister et dexter; (2) ductus choledochus; (3) ductus cysticus; (4) ductus hepaticus communis; (5) vesica fellea

Skica 47

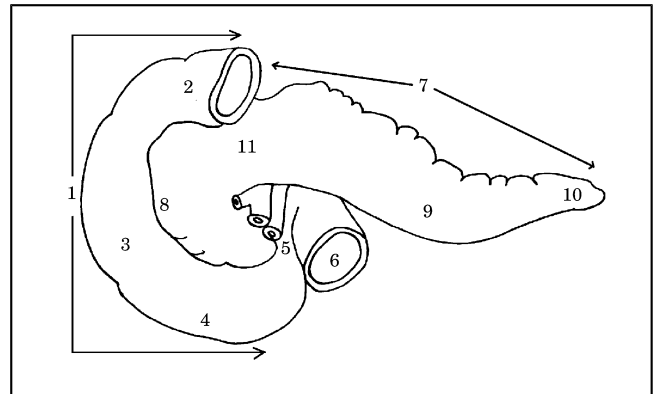
91. Pravilna legenda **skice 47** je:

(a) *collum*, (b) *corpus*, (c) *fundus*; (6) *ductus pancreaticus*; (7) *ampula hepatopancreatica*; (8) *m. sphincter ampullae*

- D. (1) *ductus hepaticus sinister et dexter*; (2) *ductus pancreaticus*; (3) *ductus cysticus*; (4) *ductus choledochus*; (5) *vesica fellea* (a) *collum*, (b) *corpus*, (c) *fundus*; (6) *ductus hepaticus communis*; (7) *ampula hepatopancreatica*; (8) *m. sphincter ampullae*
- E. (1) *ductus hepaticus sinister et dexter*; (2) *ductus hepaticus communis*; (3) *ductus cysticus*; (4) *ductus choledochus*; (5) *vesica fellea* (a) *corpus*, (b) *collum*, (c) *fundus*; (6) *ductus pancreaticus*; (7) *ampula hepatopancreatica*; (8) *Odijev sfinkter*.



- E. dvanajstnik in trebušna slinavka – od zadaj, (1) *duodenum*; (2) *pars ascendens*; (3) *pars descendens*; (4) *pars horizontalis*; (5) *pars superior*.



Skica 49

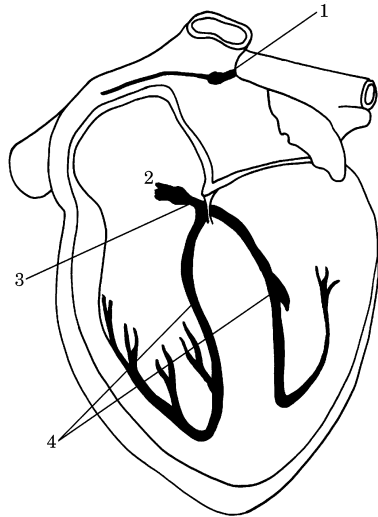
94. Pravilna legenda **skice 49** je:

- A. dvanajstnik in trebušna slinavka – od zadaj, (1) *duodenum*; (2) *pars superior*; (3) *pars descendens*; (4) *pars horizontalis*; (5) *pars ascendens*
- B. dvanajstnik in trebušna slinavka – od spredaj, (1) *duodenum*; (2) *pars superior*; (3) *pars descendens*; (4) *pars horizontalis*; (5) *pars ascendens*
- C. dvanajstnik in trebušna slinavka – od spredaj, (1) *duodenum*; (2) *pars descendens*; (3) *pars superior*; (4) *pars horizontalis*; (5) *pars ascendens*
- D. dvanajstnik in trebušna slinavka – od spredaj, (1) *duodenum*; (2) *pars horizontalis*; (3) *pars descendens*; (4) *pars superior*; (5) *pars ascendens*

95. Pravilna legenda **skice 49** je:

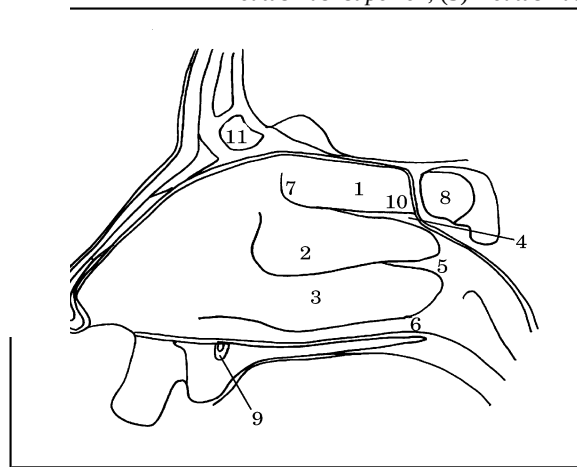
- A. dvanajstnik in trebušna slinavka – od spredaj, (6) *jejunum*; (7) *pancreas*; (8) *corpus pancreatis*; (9) *caput pancreatis*; (10) *cauda pancreatis*; (11) *collum pancreatis*
- B. dvanajstnik in trebušna slinavka – od zadaj, (6) *jejunum*; (7) *pancreas*; (8) *caput pancreatis*; (9) *corpus pancreatis*; (10) *cauda pancreatis*; (11) *collum pancreatis*
- C. dvanajstnik in trebušna slinavka – od zadaj, (6) *jejunum*; (7) *pancreas*; (8) *collum pancreatis*; (9) *corpus pancreatis*; (10) *cauda pancreatis*; (11) *caput pancreatis*
- D. dvanajstnik in trebušna slinavka – od spredaj, (6) *jejunum*; (7) *pancreas*; (8) *caput*

- pancreatis; (9) corpus pancreatis; (10) cauda pancreatis; (11) collum pancreatis
- E. dvanajstnik in trebušna slinavka – od spredaj, (6) jejunum; (7) pancreas; (8) caput pancreatis; (9) cauda pancreatis; (10) corpus pancreatis; (11) collum pancreatis.



meatus nasi superior; (5) meatus nasi medius; (6) meatus nasi inferior

- B. (1) concha nasalis media; (2) concha nasalis superior; (3) concha nasalis inferior; (4) meatus nasi superior; (5) meatus nasi medius; (6) meatus nasi inferior
- C. (1) concha nasalis superior; (2) concha nasalis media; (3) concha nasalis inferior; (4) meatus nasi medius; (5) meatus nasi superior; (6) meatus nasi inferior
- D. (1) concha nasalis superior; (2) concha nasalis media; (3) concha nasalis inferior; (4) meatus nasi superior; (5) meatus nasi inferior; (6) meatus nasi medius
- E. (1) concha nasalis superior; (2) concha nasalis media; (3) concha nasalis inferior; (4) meatus nasi superior; (5) meatus nasi medius;



Skica 50

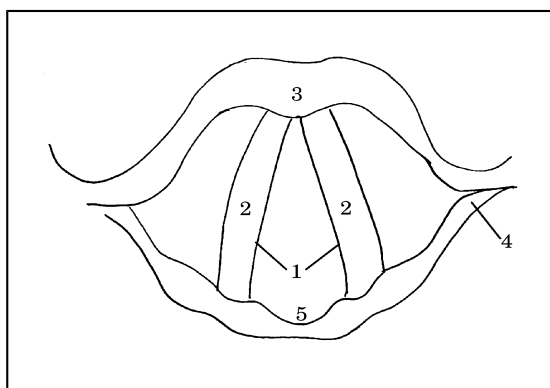
96. Pravilna legenda skice 50 je:
- A. (1) nodus atrioventricularis; (2) nodus sinuatrialis; (3) fasciculus atrioventricularis; (4) crus dextrum et sinistrum
- B. (1) nodus sinuatrialis; (2) crus dextrum et sinistrum; (3) fasciculus atrioventricularis; (4) nodus atrioventricularis
- C. (1) nodus sinuatrialis; (2) nodus atrioventricularis; (3) fasciculus atrioventricularis; (4) crus dextrum et sinistrum
- D. (1) nodus sinuatrialis; (2) nodus atrioventricularis; (3) crus dextrum et sinistrum; (4) fasciculus atrioventricularis
- E. (1) fasciculus atrioventricularis; (2) nodus atrioventricularis; (3) nodus sinuatrialis; (4) crus dextrum et sinistrum.

97. Pravilna legenda skice 51 je:
- A. (1) concha nasalis superior; (2) concha nasalis inferior; (3) concha nasalis media; (4)

(6) meatus nasi inferior.

Skica 51

98. Pravilna legenda skice 51 je:
- A. (7) regio olfactoria; (8) sinus sphenoidalis; (9) ductus incisius; (10) recessus sphenothmoidalis; (11) sinus frontalis
- B. (7) sinus sphenoidalis; (8) regio olfactoria; (9) ductus incisius; (10) recessus sphenothmoidalis; (11) sinus frontalis
- C. (7) regio olfactoria; (8) ductus incisius; (9) sinus sphenoidalis; (10) recessus sphenothmoidalis; (11) sinus frontalis
- D. (7) regio olfactoria; (8) recessus sphenothmoidalis; (9) ductus incisius; (10) sinus sphenoidalis; (11) sinus frontalis
- E. (7) regio olfactoria; (8) sinus frontalis; (9) ductus incisius; (10) recessus sphenothmoidalis; (11) sinus sphenoidalis.



Skica 52

99. Pravilna legenda skice 52 je:

- A. grlo – od zgoraj, (1) *cartilago thyroidea*; (2) *plica vocalis*; (3) *rima glottidis*; (4) *cartilago cricoidea*; (5) *incisura interarytenoidea*
- B. grlo – od spodaj, (1) *rima glottidis*; (2) *plica vocalis*; (3) *cartilago cricoidea*; (4) *cartilago thyroidea*; (5) *incisura interarytenoidea*
- C. grlo – od zgoraj, (1) *rima glottidis*; (2) *incisura interarytenoidea*; (3) *cartilago thyroidea*; (4) *cartilago cricoidea*; (5) *plica vocalis*
- D. grlo – od zgoraj, (1) *rima glottidis*; (2) *plica vocalis*; (3) *cartilago thyroidea*; (4) *cartilago cricoidea*; (5) *incisura interarytenoidea*
- E. grlo – od spodaj, (1) *rima glottidis*; (2) *plica vocalis*; (3) *cartilago thyroidea*; (4) *cartilago cricoidea*; (5) *incisura interarytenoidea*.

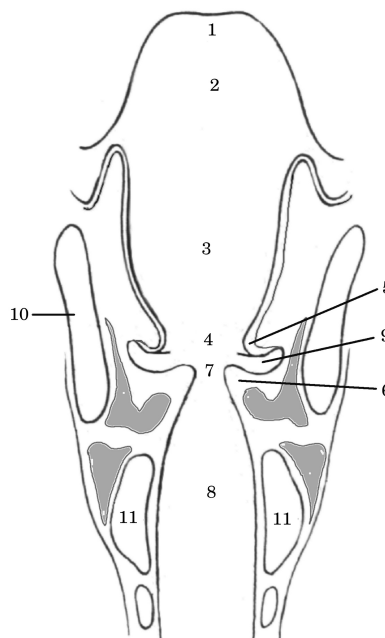
100. Pravilna legenda skice 53 je:

- A. (1) *epiglottis*; (3) *plica vestibularis*; (5) *vestibulum*; (7) *rima glottidis*; (10) *cartilago thyroidea*; (11) *cartilago cricoidea*
- B. (1) *epiglottis*; (3) *vestibulum*; (5) *plica vestibularis*; (7) *rima glottidis*; (10) *cartilago thyroidea*; (11) *cartilago cricoidea*
- C. (1) *rima glottidis*; (3) *vestibulum*; (5) *plica vestibularis*; (7) *epiglottis*; (10) *cartilago thyroidea*; (11) *cartilago cricoidea*
- D. (1) *epiglottis*; (3) *vestibulum*; (5) *plica vestibularis*; (7) *rima glottidis*; (10) *cartilago cricoidea*; (11) *cartilago thyroidea*
- E. (1) *plica vestibularis*; (3) *vestibulum*; (5) *epiglottis*; (7) *rima glottidis*; (10) *cartilago thyroidea*; (11) *cartilago cricoidea*.

101. Pravilna legenda skice 53 je:

140

- A. (1) *epiglottis*; (2) *aditus laryngis*; (4) *rima vestibuli*; (6) *plica vocalis*; (8) *cavum infraglotticum*; (9) *ventriculus*
- B. (1) *rima vestibuli*; (2) *aditus laryngis*; (3) *vestibulum*; (4) *epiglottis*; (5) *plica vestibularis*; (6) *plica vocalis*; (7) *rima glottidis*; (8) *cavum infraglotticum*; (9) *ventriculus*; (10) *cartilago thyroidea*; (11) *cartilago cricoidea*
- C. (1) *epiglottis*; (2) *aditus laryngis*; (4) *cavum infraglotticum*; (6) *plica vocalis*; (8) *rima vestibuli*; (9) *ventriculus*
- D. (1) *epiglottis*; (2) *ventriculus*; (4) *rima vestibuli*; (6) *plica vocalis*; (8) *cavum infraglotticum*; (9) *aditus laryngis*
- E. (1) *plica vocalis*; (2) *aditus laryngis*; (4) *rima vestibuli*; (6) *epiglottis*; (8) *cavum infraglotticum*; (9) *ventriculus*.

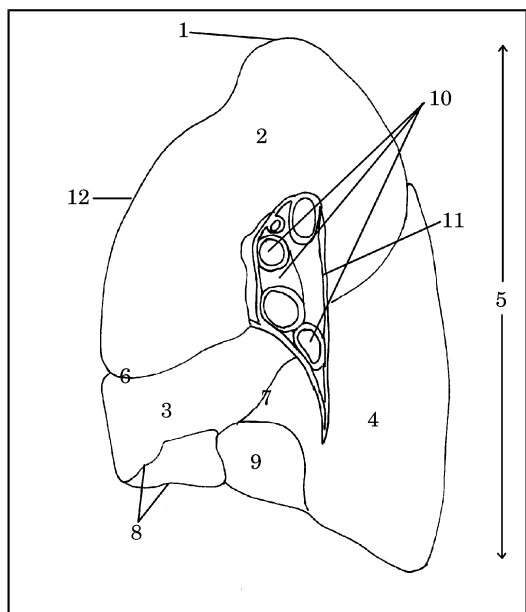


Skica 53

102. Pravilna legenda skice 54 je:

- A. desna pljuča – medialna stran, (2) *lobus superior*; (3) *lobus medius*; (4) *lobus inferior*; (6) *fissura obliqua*; (7) *fissura horizontalis*
- B. desna pljuča – lateralna stran, (2) *lobus superior*; (3) *lobus medius*; (4) *lobus inferior*; (6) *fissura horizontalis*; (7) *fissura obliqua*

- C. desna pljuča – medialna stran, (2) *lobus superior*; (3) *lobus medius*; (4) *lobus inferior*; (6) *fissura horizontalis*; (7) *fissura obliqua*
- D. desna pljuča – medialna stran, (2) *lobus superior*; (3) *lobus inferior*; (4) *lobus medius*; (6) *fissura horizontalis*; (7) *fissura obliqua*
- E. desna pljuča – medialna stran, (2) *lobus inferior*; (3) *lobus medius*; (4) *lobus superior*; (6) *fissura horizontalis*; (7) *fissura obliqua*.
- E. desna pljuča – medialna stran, (1) *apex*; (5) *facies mediastinalis*; (6) *fissura horizontalis*; (8) *margo anterior*; (9) *facies diaphragmatica*; (10) *radix pulmonalis*; (11) *hilus pulmonalis*; (12) *margo inferior*.



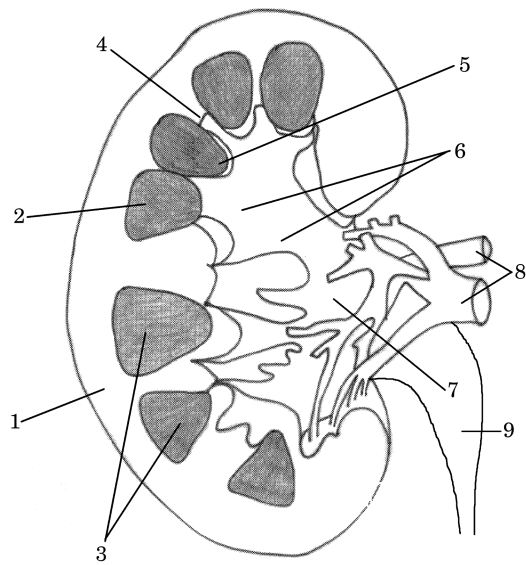
Skica 54

103. Pravilna legenda **skice 54** je:

- A. desna pljuča – lateralna stran, (1) *apex*; (5) *facies mediastinalis*; (6) *fissura horizontalis*; (8) *margo inferior*; (9) *facies diaphragmatica*; (10) *radix pulmonalis*; (11) *hilus pulmonalis*; (12) *margo anterior*
- B. desna pljuča – medialna stran, (1) *apex*; (5) *facies diaphragmatica*; (6) *fissura horizontalis*; (8) *margo inferior*; (9) *facies mediastinalis*; (10) *radix pulmonalis*; (11) *hilus pulmonalis*; (12) *margo anterior*
- C. desna pljuča – medialna stran, (1) *margo anterior*; (5) *facies mediastinalis*; (6) *fissura horizontalis*; (8) *margo inferior*; (9) *facies diaphragmatica*; (10) *radix pulmonalis*; (11) *hilus pulmonalis*; (12) *apex*
- D. desna pljuča – medialna stran, (1) *apex*; (5) *facies mediastinalis*; (6) *fissura horizontalis*; (8) *margo inferior*; (9) *facies diaphragmatica*; (10) *radix pulmonalis*; (11) *hilus pulmonalis*; (12) *margo anterior*

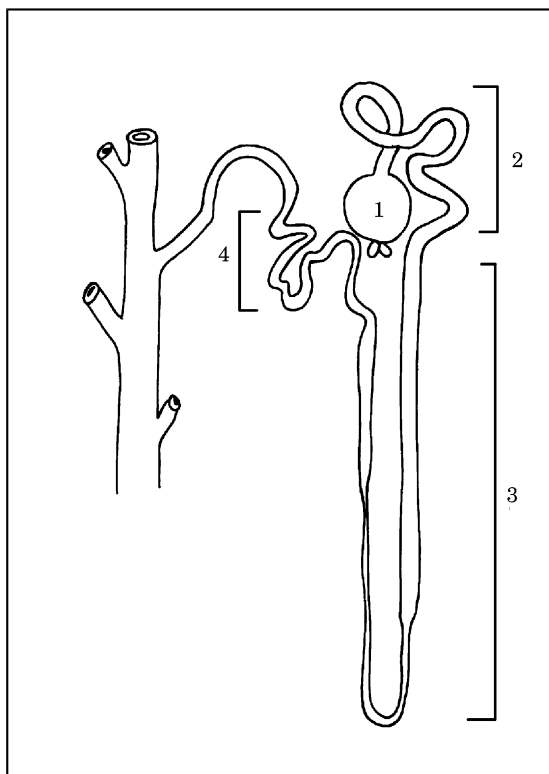
104. Pravilna legenda **skice 55** je:

- A. (1) *cortex renis*; (2) *medulla renis*; (3) *pyramides renales*; (4) *columnae renales*; (5) *papillae renales*; (6) *calices renales minores et majores*; (7) *pelvis renalis*; (8) *a. et v. renalis*; (9) *ureter*
- B. (1) *medulla renis*; (2) *cortex renis*; (3) *pyramides renales*; (4) *columnae renales*; (5) *papillae renales*; (6) *calices renales minores et majores*; (7) *pelvis renalis*; (8) *a. et v. renalis*; (9) *ureter*
- C. (1) *cortex renis*; (2) *medulla renis*; (3) *pyramides renales*; (4) *papillae renales*; (5) *columnae renales*; (6) *calices renales minores et majores*; (7) *pelvis renalis*; (8) *a. et v. renalis*; (9) *ureter*
- D. (1) *cortex renis*; (2) *medulla renis*; (3) *pyramides renales*; (4) *columnae renales*; (5) *calices renales minores et majores*; (6) *papillae renales*; (7) *pelvis renalis*; (8) *a. et v. renalis*; (9) *ureter*
- E. (1) *cortex renis*; (2) *medulla renis*; (3) *pyramides renales*; (4) *pelvis renalis*; (5) *papillae renales*; (6) *calices renales minores et majores*; (7) *columnae renales*; (8) *a. et v. renalis*; (9) *ureter*.



- B. (1) *corpusculum renis*; (2) *tubuli renales recti*; (3) *tubuli renales contorti proximales*; (4) *tubuli renales contorti distales*
- C. (1) *corpusculum renis*; (2) *tubuli renales contorti proximales*; (3) *tubuli renales contorti distales*; (4) *tubuli renales recti*
- D. (1) *corpusculum renis*; (2) *tubuli renales contorti proximales*; (3) *tubuli renales recti*; (4) *tubuli renales contorti distales*
- E. (1) *tubuli renales contorti proximales*; (2) *corpusculum renis*; (3) *tubuli renales recti*; (4) *tubuli renales contorti distales*.

Skica 55



Skica 56

105. Pravilna legenda **skice 56** je:
- A. (1) *corpusculum renis*; (2) *tubuli renales contorti distales*; (3) *tubuli renales recti*; (4) *tubuli renales contorti proximales*

106. Pravilna legenda **skice 57** je:

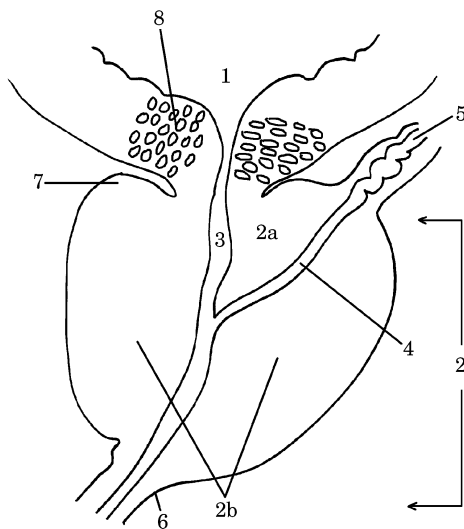
- A. (1) *testis*; (3) *ductus deferens*; (5) *vestigium processus vaginalis*; (7) *fascia spermatica externa*; (9) *fascia cremasterica*

- B. (1) testis; (3) ductus deferens; (5) vestigium processus vaginalis; (7) fascia cremasterica; (9) fascia spermatica externa
- C. (1) testis; (3) vestigium processus vaginalis; (5) ductus deferens; (7) fascia cremasterica; (9) fascia spermatica externa
- D. (1) ductus deferens; (3) testis; (5) vestigium processus vaginalis; (7) fascia cremasterica; (9) fascia spermatica externa
- E. (1) testis; (3) ductus deferens; (5) fascia cremasterica; (7) vestigium processus vaginalis; (9) fascia spermatica externa.

Skica 57

107. Pravilna legenda skice 57 je:

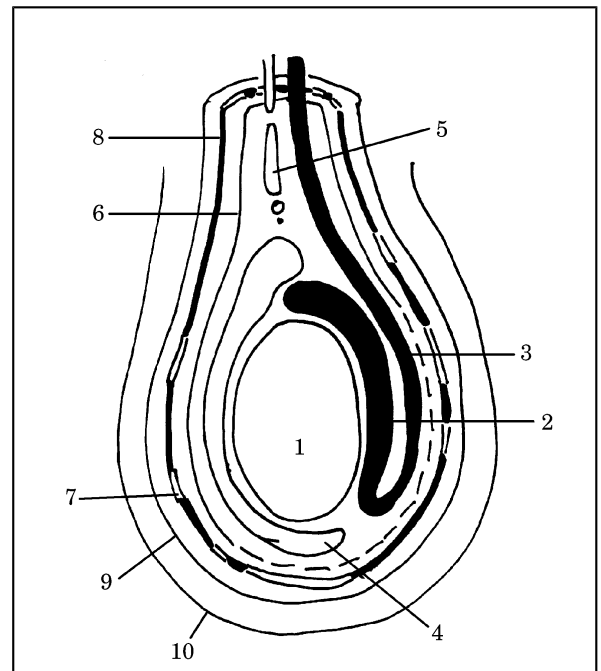
- A. (2) epididymis; (4) m. cremaster; (6) fascia spermatica interna; (8) tunica vaginalis testis; (10) integumentum commune
- B. (2) fascia spermatica interna; (4) tunica vaginalis testis; (6) epididymis; (8) m. cremaster; (10) integumentum commune
- C. (2) epididymis; (4) tunica vaginalis testis; (6) fascia spermatica interna; (8) m. cremaster; (10) integumentum commune
- D. (2) epididymis; (4) integumentum commune; (6) fascia spermatica interna; (8) m. cremaster; (10) tunica vaginalis testis
- E. (2) m. cremaster; (4) tunica vaginalis testis; (6) fascia spermatica interna; (8) epididymis; (10) integumentum commune.



Skica 58

108. Pravilna legenda skice 58 je:

- A. (2) prostata (a) lobus medius, (b) lobus dexter et sinister; (6) ductus ejaculatoris; (4) apex prostatae; (8) m. sphincter urethrae internus
- B. (2) prostata (a) lobus medius, (b) lobus dexter et sinister; (4) ductus ejaculatoris; (6) apex prostatae; (8) m. sphincter urethrae internus
- C. (2) prostata (a) lobus dexter et sinister, (b) lobus medius; (4) ductus ejaculatoris; (6) apex prostatae; (8) m. sphincter urethrae internus
- D. (2) prostata (a) lobus medius, (b) lobus dexter et sinister; (4) m. sphincter urethrae internus; (6) apex prostatae; (8) ductus ejaculatoris
- E. (2) apex prostatae; (4) ductus ejaculatoris; (6)



prostata (a) lobus medius, (b) lobus dexter et sinister; (8) m. sphincter urethrae internus.

109. Pravilna legenda skice 58 je:

- A. (1) vesica urinaria; (3) basis prostatae; (5) ductus deferens; (7) urethra (pars prostatica)
- B. (1) vesica urinaria; (3) urethra (pars prostatica); (5) ductus deferens; (7) basis prostatae
- C. (1) ductus deferens; (3) urethra (pars prostatica); (5) vesica urinaria; (7) basis prostatae
- D. (1) vesica urinaria; (3) ductus deferens; (5) urethra (pars prostatica); (7) basis prostatae
- E. (1) basis prostatae; (3) urethra (pars prostatica); (5) ductus deferens; (7) vesica urinaria.

Skica 59

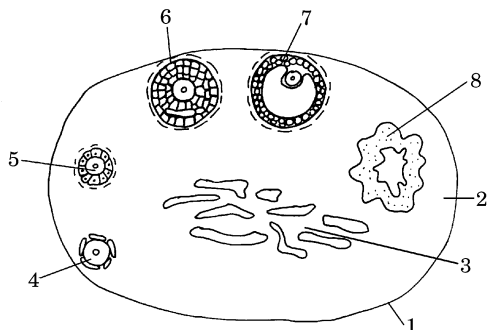
110. Pravilna legenda **skice 59** je:

- A. (1) *tunica albuginea*; (2) *substantia medullaris*; (3) *substantia corticalis*; (4) *folliculus ovaricus primordialis*; (5) *folliculus ovaricus primarius*; (6) *folliculus ovaricus secundarius*; (7) *folliculus ovaricus vesiculosus* (Graafov folikel); (8) *corpus luteum*
- B. (1) *tunica albuginea*; (2) *substantia corticalis*; (3) *substantia medullaris*; (4) *folliculus ovaricus vesiculosus* (Graafov folikel); (5) *folliculus ovaricus primarius*; (6) *folliculus ovaricus secundarius*; (7) *folliculus ovaricus primordialis*; (8) *corpus luteum*
- C. (1) *tunica albuginea*; (2) *substantia corticalis*; (3) *substantia medullaris*; (4) *folliculus ovaricus primordialis*; (5) *folliculus ovaricus secundarius*; (6) *folliculus ovaricus primarius*; (7) *folliculus ovaricus vesiculosus* (Graafov folikel); (8) *corpus luteum*
- D. (1) *tunica albuginea*; (2) *substantia corticalis*; (3) *folliculus ovaricus vesiculosus* (Graafov folikel); (4) *folliculus ovaricus primordialis*; (5) *folliculus ovaricus primarius*; (6) *folliculus ovaricus secundarius*; (7) *substantia medullaris*; (8) *corpus luteum*
- E. (1) *tunica albuginea*; (2) *substantia corticalis*; (3) *substantia medullaris*; (4) *folliculus ovaricus primordialis*; (5) *folliculus ovaricus primarius*; (6) *folliculus ovaricus secundarius*; (7) *folliculus ovaricus vesiculosus* (Graafov folikel); (8) *corpus luteum*.

111. Pravilna legenda **skice 60** je:

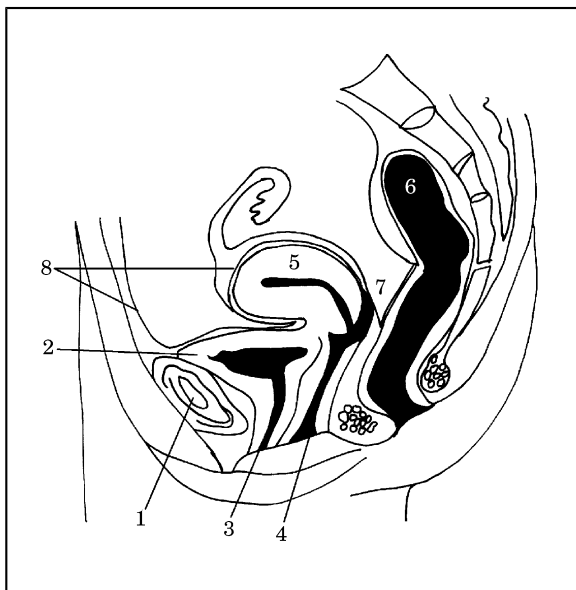
- A. (1) *symphysis pubica*; (2) *vesica urinaria*; (3) *urethra feminina*; (4) *uterus*; (5) *vagina*; (6) *rectum*; (7) *cavum Douglasi*; (8) *peritoneum viscerale*
- B. (1) *symphysis pubica*; (2) *vesica urinaria*; (3) *urethra feminina*; (4) *vagina*; (5) *uterus*; (6) *cavum Douglasi*; (7) *rectum*; (8) *peritoneum viscerale*
- C. (1) *symphysis pubica*; (2) *vesica urinaria*; (3) *urethra feminina*; (4) *vagina*; (5) *uterus*; (6) *rectum*; (7) *peritoneum viscerale*; (8) *cavum Douglasi*
- D. (1) *symphysis pubica*; (2) *vesica urinaria*; (3) *urethra feminina*; (4) *vagina*; (5) *uterus*; (6) *rectum*; (7) *cavum Douglasi*; (8) *peritoneum parietale*
- E. (1) *symphysis pubica*; (2) *urethra feminina*; (3) *vesica urinaria*; (4) *vagina*; (5) *uterus*; (6) *rectum*; (7) *cavum Douglasi*; (8) *peritoneum viscerale*.

Skica 60



112. Pravilna legenda **skice 61** je:

- A. ščitnica – od spredaj, (1) *isthmus*; (2) *lobus pyramidalis*; (3) *lobus sinister*; (4) *lobus dexter*; (5) *cartilago thyroidea*; (6) *trachea*; (7) *os hyoideum*
- B. ščitnica – od zadaj, (1) *isthmus*; (2) *lobus pyramidalis*; (3) *lobus sinister*; (4) *lobus dexter*; (5) *cartilago thyroidea*; (6) *trachea*; (7) *os hyoideum*



- C. ščitnica – od spredaj, (1) *isthmus*; (2) *lobus pyramidalis*; (3) *lobus sinister*; (4) *lobus dexter*; (5) *cartilago thyroidea*; (6) *os hyoideum*; (7) *trachea*
- D. ščitnica – od zadaj, (1) *lobus pyramidalis*; (2) *isthmus*; (3) *lobus sinister*; (4) *lobus dexter*; (5) *cartilago thyroidea*; (6) *trachea*; (7) *os hyoideum*
- E. ščitnica – od spredaj, (1) *isthmus*; (2) *lobus pyramidalis*; (3) *lobus dexter*; (4) *lobus sinister*; (5) *cartilago thyroidea*; (6) *trachea*; (7) *os hyoideum*.

Skica 61

