

# Zdravstvena nega žensk z ginekologijo in porodništvom - Zdravstvena nega žensk

**Prof. Raškovič Malnaršič Rosanda**

## Varovanje reproduktivnega zdravja

Zajema vse postopke in delovanja pri ohranjanju zdravja nosečnice, porodnice, otročnice in otroka.

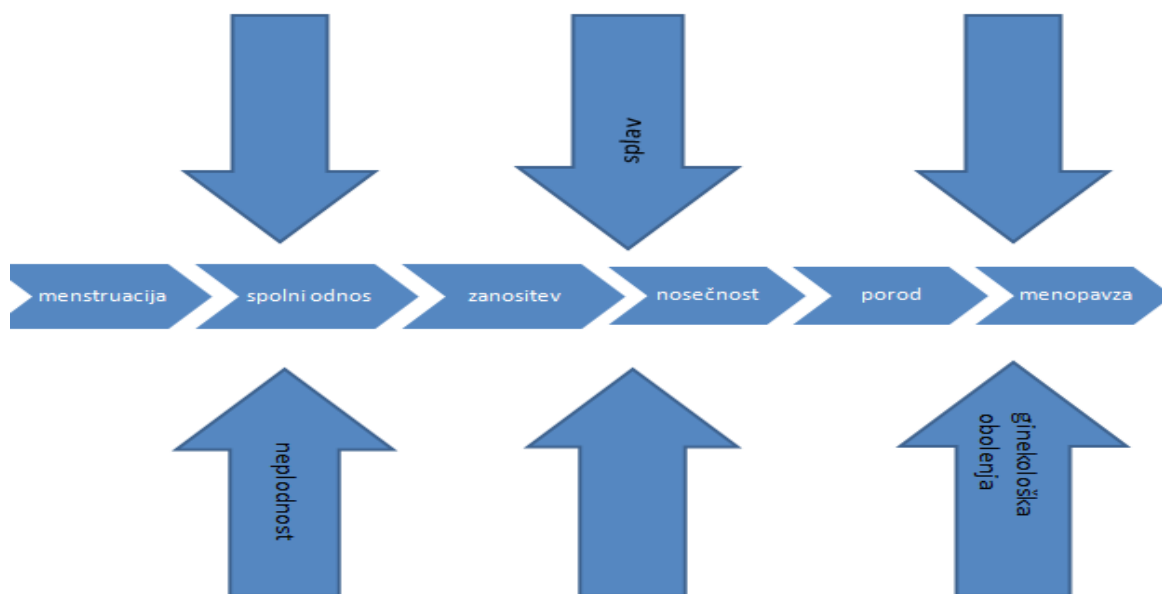
**Antenatalno zdravstveno varstvo** obsega skrb za nosečnico.

**Perinatalno zdravstveno varstvo** – strokovna in medicinska pomoč ob porodu. Traja od 22. tedna nosečnosti do 1. tedna po rojstvu otroka. Ta mejnik je zaradi tega, ker so otroci od 22. tedna sposobni preživetja pod ustreznimi pogoji (inkubator).

**Postnatalno zdravstveno varstvo** – skrb za zdravje otročnice ter razvoj in napredek otroka. Traja od rojstva do prvega leta starosti otroka.

Zdravstveno varstvo žensk uvrščamo med prioritete zdravstva zaradi biološkega pomena žensk v reprodukciji človeštva. Družba, ki ceni ljudi, poskrbi za zdravje svojih naslednikov.

PRELOMNICE V REPRODUKTIVNEM OBDOBJU ŽENSKE:



PUBERTETA; je obdobje, ko reproduktivni organi doživijo – dosežejo zrelost ( ocena zrelosti po Tannerju) :

- Rast in razvoj dojk (telarha)
- Pojav pazdušne poraščenosti (adrenarha)
- Pojav pubične poraščenosti (pubarha)
- Telo pridobi več oblin
- Rast
- Menarha

MENOPAIZA; je zaključek reproduktivne dobe. Menstruacija usiha, pridruženi so ji psihični in fizični simptomi (navali toplote, emocionalna nihanja, pridobivanja na telesni teži, znaki staranja). Spremembe so odraz upadanja nivoja estrogena. Določijo se retrogeno po 2 letih izostanka menstruacije.

NOSEČNOST je posebno stanje v katerem se znajde ženska, a hkrati je to tudi naraven del življenjskega ritma.

Kje se izvaja predporodno zdravstveno varstvo?

Namen predporodnega varstva je prepoznati tiste nosečnice, pri katerih je tveganje za zaplete večje. Je najpomembnejše, najbolj razširjeno in najdražje presejanje na svetu. Izvaja se v dispanzerskih ordinacijah. Je zakonsko odobreno. Cilj je, da bi vse ženske imele načrtovano zanositev, saj bi s tem preprečili mnoge komplikacije. S tem bi odkrili nosečnice, ki imajo različna tveganja in s tem tudi preprečili poslabšanje osnovne bolezni.

Preventivni pregledi v nosečnosti; vsaki nosečnici pripada 10 sistematičnih pregledov, 2 ultrazvočni preiskavi ter individualna svetovanja.

Prvi pregled nosečnice je najbolj obsežen in vsebuje :

- Anamnezo
- Inspekcijo
- Palpacijo (trebušne stene)
- Avskultacijo (šumi, utrip ploda)
- Menzuracijo
- Perkusijo.

Prvi pregled se opravi do 12 tedna nosečnosti. Ponovni sistematični zdravniški pregled je v 24., 28., 35., in 40. tednu nosečnosti. V 16., 32., 37., 38., in 39. tednu pa pregled opravi babica ali za to usposobljena MS.

Kaj obsega prvi sistematični pregled?

- Pregled zdravstvene dokumentacije
- Osebno, družinsko, ginekološko in porodniško anamnezo
- Preverjanje jemanje folne kisline
- Ginekološki pregled
- Orientacijski splošni status, TT, RR

- Laboratorijske preiskave (HMG, KG IN RhD, ICT)
- Serološke preiskave na toksoplazmozo, lues, hepatitis B
- Urinske preiskave – urin pregledamo na vsakem pregledu, saj pazimo, da ne pride do proteinurije, ker lahko zaradi tega pride do preklampsije
- Preiskave na HIV – se izvajajo samo pri ženskah, ki spadajo v rizično skupino npr. prostitutke, narkomanke itd.
- Individualno zdravstveno vzgojno svetovanje
- Izdaja materinske knjižice.

Ponovni preventivni pregled obsega:

- Pregled zdravstvene dokumentacije
- Osebno in nosečnostno anamnezo od zadnjega pregleda
- Ginekološki pregled po presoji, ocena rasti uterusa, CTG
- Merjenje TT, RR
- Laboratorijske preiskave (urin, HMG, ICT).

INSPEKCIJA je vizualni pregled celega telesa. Namen je dobiti vizualni občutek o rasti maternice in s tem ploda.

- Celota: višina!!
- Glava: vidne sluznice – blede pri anemiji
- Vrat: ščitnica?
- Prsa in dojke: frekvenca dihanja, dojke, kolobarji in bradavice (vdrte?) – dojenje?
- Trebuh: velikost, oblika, trdota (trebušni mišici v stiku ali razmaknjeni), brazgotina po SC?

- Hrbet: hrbtenica – lordoza? Micheallsov romb ima obliko enakostraničnega trikotnika pri pravilni medenici.

## PALPACIJA

1. Leopoldov prijem: ugotovimo kateri plodov del je v materničnem svodu in kakšen je po obliki
  - Glavica (trd, velik, okrogel)
  - Ritka (mehak, neraven, velik).
2. Leopoldov prijem: poskušamo ugotoviti kje je hrbet = pozicija ( če je hrbet L=P1, D=P2); obe roki potujeta od svoda k L in D strani
3. Leopoldov prijem: ugotavljamo kateri del je v medeničnem vhodu
4. Leopoldov prijem: ugotovimo ali je vodilni plodov del nad, med vhomom ali vstavljjen v porodni kanal. Ugotovimo še držo glavice ali je sklonjena ali iztegnjena (modificirani Leopoldovi prijemi).

## AVSKULTACIJA

- Plodovi srčni utripi
- Šumenje popkavnice
- Plodovo gibanje
- Materin srčni utrip in utrip maternih žil
- Črevesni šumi.

Plodovi srčni utripi; predpogoj: ugotovitev višine fundusa in plodove pozicije. Sledi izbira kvadranta glede na ugotovljeno. Najbolj se slišijo nad plodovim hrbtom in sicer kot naglo se vrsteči toni (120-160 v minuti).

Meritve višine fundusa oz. razmerje simfiza-fundus:

- Uporablja se kot indikator velikosti uterusa in lahko potrdi sum na intrauterini zastoj plodove rasti

- Razdaljo simfiza fundus merimo v srednji črti materinega trebuha ( McDonaldsova metoda), 30 min po uriniranju.
- Višina fundusa v centimetrih dobro kolerira s tedni nosečnosti med 20. In 32. tednom. **To pomeni, da če merimo to višino v 24. tednu, meri razdalje 24cm.**
- Ta metoda ni zanesljiva v tretjem trimesečju zaradi teže otroka, pri debelih ženskah, pri visokih in nizkih ter pri hidroamnionu in tumorjih maternice.
- Odstopanja lahko kažejo velik ali majhen plod, več plodna nosečnost, polihidramnij ali oligohidranij, napaka v oceni gestacijske starosti ploda, prečna lega.

Ugotavljanje pogostosti plodovega gibanja – štetje plodovih gibov; kdaj naročimo nosečnici, da šteje plodove gibe?

- Predvsem v zadnjih tednih nosečnosti, ko se ugotovi blag zastoj plodove rasti
- 1. Način: štetje do 10 in vpiše v poseben formular do katere ure se je otrok premaknil 10x. Če se premakne šele do večera 10x gre naslednji dan v porodnišnico.
- 2. Način: šteje plodove gibe do 10 ali 15 ( če se NE premakne v celem dnevu 10 – 15x naslednji dan gre v porodnišnico). **Otrok se manj giblje tudi, ker nima dosti prostora. Ta način je tudi manj natančen.**

S porodniškim šestilom merimo:

- Distancio spinarum ( razdalja med sprednjima črevničnima ostema) 24-26cm
- Distancio cristarum (med črevničnima grebenoma) 26-28cm
- Distanico trochanterum ( med črevničnimi obrtci) 28-30cm.

Laboratorijske preiskave v nosečnosti:

- Ob prvem pregledu: Kg, RhD, ICT, Hmg, urin
- HbsAg tik pred porodom ali ob porodu

- Določanje protiteles za rubelo, KS
- Ob kontrolnih pregledih: urin, Hmg 2x, ICT v 28. tednu pri Rh-.
- Pri seronegativnih ženskah, presejalni test na toksoplazmo ob prvem pregledu in v 20. in 36. tednu, če je bil negativen
- Wassermanova reakcija v 4.em in 8.em mesecu nosečnosti.

#### Ultrazvočne preiskave v nosečnosti:

- Prva med 8-12 tednom nosečnosti
- Druga okrog 20 tedna (morfologija, ocena rasti ploda)
- Če se prvi pregled opravi po 24. tednu, se opravita 2 UZ preiskavi
- Okrog 30. tedna , če pride do zapletov v nosečnosti.

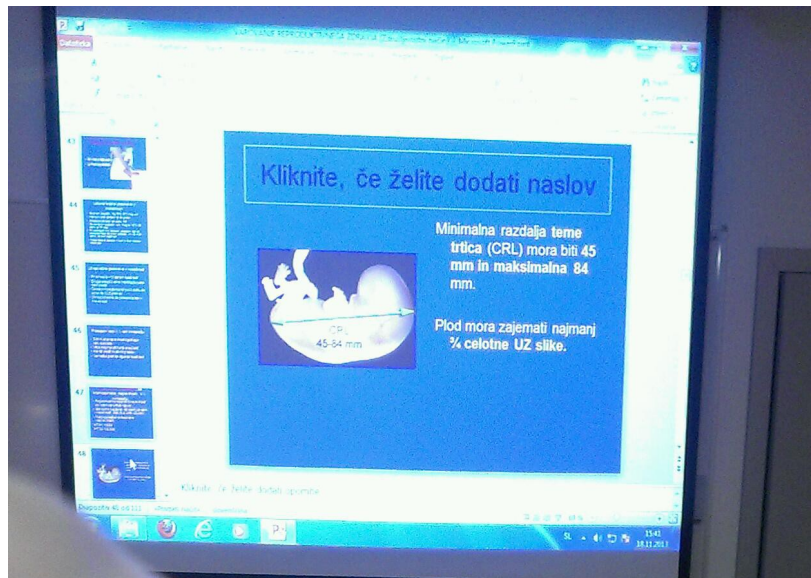
#### Presejalni testi v 1.em trimesečju:

- Odkrivanje nepravilnosti zgodnjega razvoja ploda
- Višja stopnja odkrivanja aneuploidij (odklon št. Kromosomov)
- Manjši delež invazivnih preiskav
- Varnejša prekinitvev zgodnje nosečnosti.

#### Ultrazvočno presejanje za kromosomske nepravilnosti v 1. trimesečju:

- Pogostnost kromosomskih nepravilnosti ob rojstvu je 6/1000 rojstev
- Starostno pogojena; višji delež poznejših nosečnosti (1990:23,8; 2010: 28,2 leti)
- Najpogostejše kromosomske nepravilnosti:
  - T 21: 1/800
  - T18: 1/6,500
  - T13: 1/12,500

- Turner Sy (45x) – nepravilnost spolnega kromosoma (zbolijo samo dekleta 1:2500 – ne morejo zanositi, ker nimajo razvite jajčnike)
- Klinefelter Sy (47xxy)
- Triploidija (69XY : je nezdržljiva z življenjem – molarna nosečnost; pri teh osebah je možen kasnejši karcinom).



Hormonski presejalni test v 2. em trimesečju:

- THT: AFP, prosti b-HCG, nekonjugirani estriol
- ČHT: AFP, prosti b-HCG, nekonjugirani estriol in inhibin A
- Prosti b-HCG in PAPP-A (pregnancy associated pasma protein A) + starost nosečnice in merjenje nuhalne svetline.

Hormonski presejalni test morajo ženske mlajše od 35. let same plačati. Nad 35. let pa jim pripada.

THT: trojni hormonski test: kri matere se pošlje na preiskavo ( 2 hormona in ena beljakovina). Uporablja se, da ugotovijo tveganje za Dow. sind. (inhibin A je marker za Dow. Sind.)



Nuhalna svetlina je vidna špranja v zatilju v vratnem delu ploda; ki ne sme biti večja od 4 cm. Izvaja se med 12. in 15. tednu nosečnosti.

## INVAZIVNE METODE

### 1. Biopsija horionskih resic

Biopsijo horionskih resic izvajamo od 11. do 14. tedna nosečnosti. Pod kontrolo ultrazvočnega snopa s tanko iglo, ki jo usmerimo preko nosečnične trebušne stene (transabdominal) ali skozi vagino (transvaginal), odvezamo nekaj tkiva iz plodove nastajajoče posteljice (horionskih resic) pri čemer se plodu v ovoju s plodovnico izognemo. Preiskava je zanesljiva, vendar nosi tveganje spav 1 do 2.

2. **AMNIOCENTEZA**; se izvaja od 16. tedna nosečnosti dalje pa do 20. tedna nosečnosti. Tudi amniocenteza nosi tveganje za splav ploda povprečno v 1% vseh posegov. Pod ultrazvočno kontrolo s tanko iglo preko trebušne stene nosečnice odvezamo nekaj plodove vode, v kateri zarodek plava, ovit v svoj ovoj. Neposredno torej posežemo v prostor, v katerem se plod razvija in giblje. V toku razvoja se vsak dan odlučijo nekaj celic z njegove kože, ki nato prosto plavajo v plodovnici. Z iglo torej posejamo plodove celice, ki jih nato v laboratoriju pod posebnimi pogoji vzgojimo naprej. Tako izdelamo kromosomsko sliko ploda – kariotip. Izvid je dokončan v približno treh tednih po odvzetju vzorca.

3. **Kordocenteza**; se izvaja po 20. tednu nosečnosti. Pod ultrazvočno kontrolo preko materine trebušne stene odvezamo vzorec krvi iz plodove popkovnice. Splavnost po posegu je približno enaka kot pri amniocentezi.

**AMNIOSKOPIJA;** Je direktno opazovanje ploda ter barve in količine plodovnice (plodov mehur) s pomočjo endoskopa – amnioskopa, katerega se ustavi skozi cerviks maternice. Spada med invazivne posege. Namen je:

- Potrditev prisotnosti in količine plodovnice
- Opazovanje »kvalitete« plodovnice – prisotnost mekonija.

Presajalni test za Downov sindrom:

- Med 35. in 37. letom v času pričakovanega dneva poroda
- Merjenje nuhalne svetline (12 teden)
- Trojni ali četverni presejalni test THT (15-20 teden)
- Po 37. letu: kariotipizacija (horionska biopsija in amniocenteza).

Dodatni označevalci:

- Koren nosne kosti je kratek pri približno 50% plodov
- Trikuspidalna regurgitacija
- Pretok skozi ductus venosus
- Obrazni kot (frontomaksilarni)
- Intrakranialna svetlina (spina bifida).

Priporočila za uporabo IgG anti D:

- Vsaka Rh-D neg. ženska v 28. tednu, če je ICT negativen
- Vsaka Rh-D neg. ženska, ki je rodila Rh-D pozitivnega otroka, če je ICT negativen.

- Vsaka Rh-D neg. ženska, ki v nosečnosti krvavi ali je imela intrauterini poseg
- Vsaka Rh-D neg. ženska po umetni ali spontani prekinitvi nosečnosti ali EU.

Pregledi in svetovanja po porodu, splavu, EU:

- 6 tednov po porodu
- 3.4 tedne po splavu
- Pregled obsega:
  - Pregled zdravstvene dokumentacije
  - Ginekološka in porodniška anamneza
  - Ginekološki pregled in PAP test
  - Orientacijski somatski status, TT, RR
  - Laboratorijske preiskave po pp.
  - Individualno kontraceptivno svetovanje.

Namen aktivnosti za varovanje reproduktivnega zdravja v PATRONAŽI:

- Pregled zdravstvene dokumentacije
- Svetovanje o načinu življenja in pripravi na porod
- Svetovanje o oskrbi novorojenčka
- Nasveti o dojenju, pravilni prehrani in negi
- Oskrba otročnice in novorojenčka
- Nosečnica: 1. preventivni pregled
- Otročnica: 2. preventivna patronažna obiska
- Dojenček 6 patronažnih obiskov v 1em letu
- 2 dodatna.

Reden zdravstveni nadzor v nosečnosti:

- Preventivni pregledi v nosečnosti v določenem časovnem zaporedju
- Organogeneza se konča z 12. tednom nosečnosti
- Postopek pri pregledu naj bo čim bolj human
- Prvi stik z zdravstvenimi delavci je izredno pomemben – prvi vtis odseva v vse nadaljnje izkušnje.

Cilj kontrolnih pregledov v nosečnosti:

- Ocena stopnje zdravja na osnovi anamneze in priporočanje presejalnih testov
- Kontrola TT, višine, RR, laboratorijske preiskave
- Ugotavljanje rizičnih faktorjev
- Nudi ženski in družini možnost, da izrazi skrbi v zvezi z nosečnostjo.
- Daje nasvete o zdravju in nosečnosti
- Zgradi zaupljiv odnos.

Kako bomo ocenili zdravstveno stanje nosečnice?

- Obrazci z vprašanji ali sprotno beleženje
- Socialna anamneza
- Anamneza glede menstrualnega ciklusa (potrditev nosečnosti, termin poroda)
- Porodniška anamneza
- Nasveti za splošno zdravje (kajenje, telovadba).

**TRAJANJE NOSEČNOSTI: 10 lunarnih mesecev = 9 koledarskih mesecev in 7 dni = 40 tednov oz. 265 dni.**

DIAGNOZA NOSEČNOSTI

Določimo lahko biokemično ali ultrazvočno.

Termin poroda:

- Nagele 1 dan ZM + 7 dni + 1 leto – 3 mesce
- Prvo plodovo gibanje (4 - 4,5 mesc.)
- Datum spočetja + 265 – 269 dni
- Ocena velikosti uterusa
- Beta HcG v serumu
- Oblika popka: v 9mes. se izgladi, v 10mes. se izboči.

Fiziološke spremembe na telesu ženske:

- Spremembe na rodilih in spolovilu
- Rast telesne teže
- Povečan volumen krvi
- Intenzivnejše delovanje znojnic in lojnic ter pigmentacija kože
- Spremenjeno delovanje ledvic
- Gastrotestinalne spremembe
- .....

Koža:

- Na splošno bolje prehranjena in napeta
- **Hiperpigmentacija** na čelu, nosu, licih in zg. ustnici (nosečnostne pege = chloasma), bradavicah in kolobarju, spolovilu
- na trebuhu od žličke preko popka do simfize poteka **linea fusca**, ki po porodu izgine
- možen nastanek **strij** (po trebuhu, dojkah in stegnih) zaradi raztezanja kože, ki so sprva rdeče barve, po porodu zbledijo a ne izginejo

- koža trebuha se **razteza in s tem tanjša**.

Žleze z notranjim izločanjem:

- poveča se sprenji reženj hipofize (akromegalija – povečajo se nos, uhlji, ustnice – grob izraz obraza).
- Na jajčniku rumeno telesce (ni zorenja novih foliklov, a do 4. mesca nosečnosti so možne krvavitve – kot menstruacija).

Spremembe na maternici : velikost, oblika, lega, trdota, barva.

Dojke:

- V drugem mesecu se dojki občutno povečata, postaneta težji
- Povrhne vene se razširijo, kolobar in bradavica se temneje obarvata
- V drugem trimesečju pod vplivom progesterona prevlada rast železnih režnjev.

Telesna preiskava, ki jo izvede babica/MS:

- Splošna preiskava:
  - Glava, spodnje okončine
  - Pregled prsi
  - Odvajanje in izločanje
  - Vaginalni izcedek
  - Pregled trebuha.

Cilji abdominalne preiskave:

- Ocena nosečnostnih znamenj
- Ocena velikosti in razvoja ploda
- Določanje položaja plodovih delov
- Odkrivanje nepravilnosti.

Telesna preiskava:

- Merjenje TT, višine, RR
- Zunanja preiskava (ugotavljanje lege, vstave, položaja, drže ploda)
- Laboratorijske preiskave
- UZ
- Če je višina nad 150 oz 155 cm je velikost medenice normalna
- V 36. tednu ocenimo velikost medenice (glavica ploda je odličen pelvimeter).

### VAGINALNI PPREGLED

V vaginalno – bimanualno preiskavo, ki jo opravi zdravnik, sodijo detekcijske metode za zgodnje odkrivanje raka – odvzem brisa po Papanicolaou za citodiagnostiko, kolposkopija in Schillerjev test. Pri ženskah, ki imajo beli tok, vzame zdravnik tudi bris za ugotavljanje vaginalne čistoče.